FISH HEALTH MANAGEMENT

PDFs available online in

ENGLISH / GREEK / SPANISH / FRENCH / GALICIAN / HUNGARIAN / NORWEGIAN / POLISH /TURKISH

KALKAN *(Scophthalmus maximus)* BALIKLARINDA SAĞLIK YÖNETİMİ

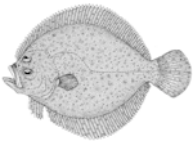

Developed by AQUARK Greece with Stirling Institute of Aquaculture, UK within the framework of the PESCALEX project.

Photographs and videos by courtesy of Marine Scotland Science (Fisheries Research Services), and the Departamento de Microbiología y Parasitología, Facultad de Biología e Instituto de Acuicultura, Universiity of Santiago, Spain

Education and Culture DG
Lifelong Learning Programme

léargas

The PESCALEX project was funded with support from the LEONARDO da VINCI Programme of the European Commission (IRL/05/B/F/PP-153180, LLP/LdV/TOI/2008/IRL-509).

The AQUALEX online materials (the AQUALEX Toolset) do not form part of externally recognised national or international academic or vocational curricula. However, registered users may incorporate the materials in specific courses if permission has been obtained.

All materials remain copyright of the AQUALEX Multimedia Consortium Ltd unless otherwise stated. Prior permission must be obtained for the reproduction or use of textual information (course materials) and multimedia information (video, images, software, etc.).

The AQUALEX Fish Health Toolset was developed in accordance with the Copyright Guidelines for Distance Learning (CONFU 2000).

AQUALEX Fish Health Toolset

The **AQUALEX Fish Health Toolset** was developed in order to combine teaching and learning in a specific subject area (fish health) with basic language learning in those languages most important in the European aquaculture industry. Its fish health materials should not however be regarded as a comprehensive fish disease manual, for there are many such reliable and comprehensive publications.

The following topics were selected by industry users as well as VET providers:

- Fish Health/Disease Management for Trout, Sea Bass, Turbot and Carp
- Fish Farm Quality Assurance Manual
- Basic Techniques for Fish Haematology

A unique feature of the **AQUALEX Fish Health Toolset** consists in its supporting language units, designed to help users not only to find the information/content they need, but also to enable them to communicate in the workplace in their targeted language.

For those users who need fast access to reliable multi-lingual information on matters concerning fish health, the Toolset contains a **multi-lingual fish diseases glossary** in English, French, German, Spanish, Italian, Greek, Norwegian, Polish, Hungarian, Turkish and Galician.

For those users who need to learn or to improve their language skills, the Toolset provides online language lessons in the above-mentioned languages.

The **AQUALEX Fish Health Language Support** is available at three levels.

Level 1 (Common European Framework of Reference for Languages - CEFR) levels A1, A2)

The priority for many **first-time language learners** is to understand and convey simple but vital pieces of information (i.e., keywords) in a new language. The AQUALEX language lessons for Beginners (**English, French, Spanish, Greek, Norwegian, Polish, Hungarian, Turkish, Portuguese, Swedish** and **Galician**) are designed to enable complete beginners to use their native language knowledge of familiar items in the workplace/laboratory, in step-by-step visual presentations with audio input (www.aqualex.org and www.pescalex.org Level I) This method gives them a chance to fast-track their language learning at their chosen time and at their own speed.

Level 2 (CEFR levels B1, B2)

Having picked up the first essentials in a user-friendly way, **students or workers** aiming to improve their language skills can progress at their own speed through the Toolset Fish Health multi-lingual course materials in **English, French, Spanish, Greek, Norwegian, Polish, Hungarian, Turkish** and **Galician**, online (www.aqualex.org or www.pescalex.org Level II). They can acquire vocationally relevant information on the above aspects of fish health, either in the native language or in the targeted language.

Level 3 (CEFR levels C1, C2)

For the seasoned practitioner, Ph.D student or academic, the Toolset contains two **multi-lingual fish diseases and aquaculture glossaries** in **English, French, German, Spanish, Italian, Greek, Norwegian, Polish, Hungarian, Turkish and Galician**. These online resources present high-level information and detailed definitions in the accepted academic format.

TABLE OF CONTENTS

VIRAL HASTALIKLAR

- Viral erythrocytic infection (Paramyxovirus)
- Herpesvirus (*Herpesvirus scophthalmi*)

BAKTERİYEL HASTALIKLAR

- Flexibacteriosis (*Flexibacter maritimus*- daha önceleri *Tenacibaculum maritimum* olarak tanımlanmıştır)
- Vibriosis (*Vibrio anguillarum*)
- Furunculosis (*Aeromonas salmonicida* spp)
- Streptococcosis (*Streptococcus parauberis*)
- Edwardsiellosis (*Edwardsiella tarda*)
- *Serratia liquefasciens*

PARAZİTİK HASTALIKLAR

- Amoebic Solungac Hastaligi AGD (*N.pemaquidensis* ve *N.aestuarina.*)
- Scuticociliatosis (*Philasterides dicentrarchi*)
- Microsporidosis (*Tetramicra brevifilum*)
- Intestinal Myxosporidiosis (*Enteromyxum scophthalmi)*
- Trichodiniasis (*Trichodona* spp)

KALKAN *(Scophthalmus maximus)* BALIKLARINDA SAĞLIK YÖNETİMİ

VIRAL HASTALIKLAR

Kalkanlarda viral patojenler ciddi hastalıklara ve ölümlere sebep olabilirler.

- Viral Haemorrhagic Septicaemia, VHS (alabalıklar)
- Viral Nervous Necrosis, VNN (çipura)
- Viral Erythrocytic Infection, VEI (Atlantik salmonu)
- Infectious Pancreatic Necrosis IPN (alabalıklar)

Viral erythrocytic infection Paramyxovirus

Epidemiyoloji

- 1992'den bu güne İspanya'da

Viral erythrocytic infection (Paramyxovirus)
Source - Alicia E. Toranzo et all 1997 **ESTADO ACTUAL DE LA PATOLOGIA BACTERIANA Y VIRICA EN LA PISCICULTURA ESPAÑOLA** http://www.revistaaquatic.com/aquatic/art.asp?t=h&c=18

Balık Davranışları

Klinik Tablo

Dış Görünüm

- Başta, ağızda ve yüzgeçlerde kanamalar
- dermatitis
- exophthalmia (gözde şişme)
- abdominal şişme (Ascites)

İç lezyonlar

Teşhis

Mikroskopi

- Enfekte olmuş eritrositlerde solgun mavi inklüzyonlar.

Bu eritrositlerin Elektron mikroskopi görünümü

- Stoplazma içerisinde virüsler 50–160 nm ebatlarındadır
- Hücre membranlarında tomurcuklanma ve salgı.

Histopatoloji

- Böbrek kan dokusunda nekrozlar,
- Dalak ve böbreğin merkezinde melanomakrofajların sayı ve ebat olarak artması.
- Karaciğerde karaciğer hücrelerinde eosonofilik sıvı birikmiş ödemli alanlar.
- İç organlarda meydana gelen yangılı ödemler sonucu kas fibrillerinde dejenerasyon.
- Lezyon içeren kornea ödemleri ve dermatitis benzeri iltihaplar.

Tedavi

- Yok

Yapılması gerekenler:

Herpesvirus ; *Herpesvirus scophthalmi*.

Epidemiyoloji

- Tanımlanması 20 yıldan daha öncesine dayanmaktadır.
- Belirli semptomlar olmaksızın dahi kolayca teşhis edilebilir.
- Taşıma ve diğer müdahaleler gibi stres oluşturan durumlar sonrası ortaya çıkar.

Balık Davranışları

- Düzensiz yüzme.

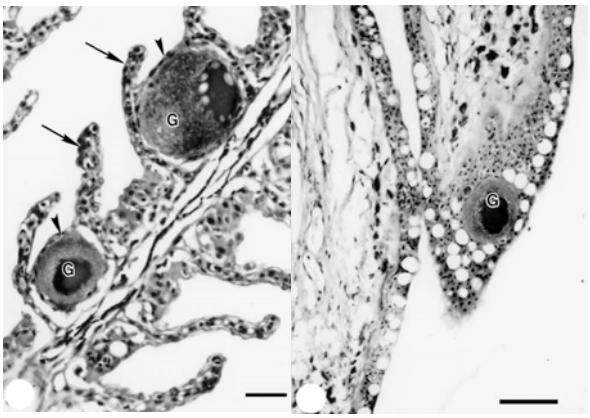

Scophthalmus maximus. Giant cells (G) in turbot gills located between secondary lamellae (arrows) and covered by 1 to 2 layers of squamous respiratory epithelium (arrowhead). Scale bar = 20 µm SOURCE - HELLBERG et all 2002

Scophthalmus maximus. Giant cell (G) in turbot skin. A giant cell is observed in the epidermis. Scale bar = 50 µm SOURCE - HELLBERG et all 2002

Klinik Tablo

Dış Görünüm:

- Solungaç ve deride büyük hücrelerin oluşması

İç lezyonlar:

- Yok

Teşhis:

- Mikroskobik incelemede solungaç ve deriden hazırlanan ezme pereparatlarda büyük kahverengi-sarımsı halkalanmış dev hücreler
- Histolojik analiz ile doğrulama

Yanlış teşhis:

- Epitheliocystis
- Lymphocystis

Tedavi:

- Yok

Yapılması gerekenler:

- Uygun kuluçka yönetimi ve hijyen
- Enfeksiyonun normale dönmesini beklemek

BAKTERİYEL HASTALIKLAR

- Sıklıkla kültürü yapılan kalkan balıklarında görülür.
- Hastalığa yakalanmış yetişkin balıkların yem alma sorunları nedeniyle antibiyotik tedavisi fry ve jüvenil balıklarda daha başarılıdır.
- Yetişkin balıklar için uzun süreli yüksek dozda antibiyotik tedavisi gereklidir.
- Bakteriyel hastalıkların önlenmesinde aşı önemli bir faktördür.

Flexibacteriosis: Etken: *Flexibacter maritimus* (daha önceleri *Tenacibaculum maritimum* olarak tanımlanmıştır)

Epidemiyoloji

- Çoğunlukla deniz türlerinde etkilidir
- Tipik ülserli kutaneous lezyonlar.
- Kalkan işletmelerinde yüksek prevelansta hastalık
- Çok yoğun kültür sistemlerinde daha karaekteristiktir
- Hastalık
    - Yüksek stoklama
    - Su sıcaklığındaki ani dalgalanmalar
    - Stres ile ilişkilidir

Balık Davranışları

- İştah kaybı
- Uyuşukluk

Klinik Tablo

Dış Görünüm:

- Fry ve juvenil
    - Dorsal yüzgeçte grimsi renklenmeler
    - Ağız ve alt çenede erozyon ve kanamalar ("kızıl ağız")
    - Ciddi durumlarda ağız çevresinde erozyonlar ve doku kayıpları, bakteri nedeniyle sık sık sarı renk oluşumu
    - sometimes gill bazı durumlarda solungaç çürümeleri
- Yetişkin balıklar.
    - Nekrotik üodaklarla çevrelenmiş beyazımsı deri ülserleri.
    - Tedavi edilmediği taktirde yüksek oranda ölümler.

İç lezyonlar:

- Bazı durumlarda kütle halinde olan, tipik ince, uzun ve flament şeklinde bakteriler

Teşhis:

- Klinik tablo
- Tipik dış lezyonlar
- Mikroskobik incelemede dış lezyonlar ve bazı ciddi vakalarda iç organlarda lezyonlar (kütle halinde olan, tipik ince, uzun ve flament şeklinde bakteriler)

Yapılması gerekenler:

- Bakterinin spesifik kültür besi yerlerinde izolasyonu ve biyokimyasal, serolojik ve moleküler yöntemler ile tanımlanması

Yanlış teşhis: Vibriosis ve Furunculosis.

Tedavi

- Uygun bir dezenfektan (formalin) ile antibiyogram testinin sonucuna göre oral yol ile antibiyotik kombinasyonu.

Önlem

- Hijyen tedbirlerinin geliştirilmesi
- Genel hijyen tedbirleri olarak balıkların tanklara alınmadan önce hidrojen peroksit (240 ppm/H_2O_2) uygulanması
- Etkilenen balıkların stok yoğunluğunun azaltılması.
- İspanya'da bulunan lisanslı aşı kullanımı

Vibriosis; Etken: *Vibrio anguillarum* başlıca serotipleri O1 ve O2 .

Epidemiyoloji

- Genellikle stres koşulları altında fry ve juvenillerde ortaya çıkar.

Klinik Tablo

Balık Davranışları

- Ani ölümler
- Uyuşukluk
- İştah kaybı

Source - Alicia E. Toranzo et all 1997 **ESTADO ACTUAL DE LA PATOLOGIA BACTERIANA Y VIRICA EN LA PISCICULTURA ESPAÑOLA** http://www.revistaaquatic.com/aquatic/art.asp?t=h&c=18

Dış Görünüm:

- Renkte kararma
- Akut durumlarda ani ölümler.
- kutaneous ülserlerle seyreden klasik hemorajiler.
- frayed fins
- özelikle dprsal ve anal yüzgeçlerde hemoraji ve ülserler (Flexibacteriosis'den farklı olarak)
- gözde şişme (exophthalmia)
- deri üzerinde yaygın bir şekil almış lezyonlar.
- Deride derin ülserler

İç lezyonlar:

- İç organlarda ciddi şekilde kanlanma.

Teşhis:

- Tipik lezyonların varlığı
- İç organlarda küçük basil bazı durumlarda virgül şeklinde bakterilerin görlmesi
- Hastalık etkeninin izolasyonu ve geleneksel mikrobiyolojik yöntemlerle teşhisi (API sistemi)

Tedavi:

- Oral yolla 10 gün antibiyotik uygulaması (özellikle juvenilllerde oldukça etkilidir)
- Hastalığın tekrarı mümkündür
- Daima antibiyogram test sonuçlarının dikkate alınması

Aşı:

- Sadece İspanya'da bulunan kalkanlar için aşı (*Flexibacter maritimus* aşısı ile kombinasyon yapılarak immersiyon yoluyla)

Furunculosis (*Aeromonas salmonicida* spp)

Epidemiyoloji

- Yetişkin balıklarda az fakat sürekli ölümlere sebep olan kronik bakteriyel septisemi.
- Kalkan balıklarında az rastlana bir hastalıktır (özellikle alabalıklarla karşılaştırıldığında)
- Oldukça fırsatçı (gizli seyreden) bir hastalık oluşu nedeniyle tedavi edilmesi zor bir hastalıktır.

Klinik Tablo

Balık Davranışları

Dış Görünüm:

- Erozyon ve hemorajik ülserlerle seyreden deri yüzeyinde küçük beyazımsı nodüller.
- Yanık benzeri deri lezyonları

İç lezyonlar:

- İç organlarda kanlanma
- Böbrek ve dalakta küçük beyaz granulomalar.

Teşhis:

- Klinik tablo ve lezyonlar
- İç organlarda bakteri varlığı
- Standart biyokimyasal tekniklerle bakteri izolasyonu. Kültür besi yerine difüze olmuş kahverengi pigment üreten bakteri kolonileri

Yanlış teşhis:

- Vibriosis
- Flexibacteriosis
- Microsporidiosis.

Tedavi

- Antibiyotik uygulaması
- Uygulama süresi 10-15 gün
- Hastalık genellikle tekrar edebilir.

Aşı:

İmmersiyon ve enjeksiyon yoluyla lisanslı aşılar iyi bir koruma sağlar.

Streptococcosis (*Streptococcus parauberis*)

Epidemiyoloji

- Gram pozitif kok sebebiyle akut septisemi.
- Hemen hemen bütün boy aralığındaki kalkan balıklarda önem arz eden bir hastalıktır.
- Sıcaklıkla ilişkilidir, (18° C nin üzerinde ortaya çıkar)
- Yoğun kültür artamlarında stres hastalığın çıkışında etkilidir.
- Önemli derecede ölümlere sebep olur.

Klinik Tablo

Balık Davranışları

Dış Görünüm:

- Deri yüzgeç ve karın bölgesinde ciddi kanamalar
- Oldukça belirgin çift taraflı gözlerde şişme
- periorbital bölgede ve yüzgeç diplerinde sıvı birikimi (fotoğraf)
- Ülserler

Source - Alicia E. Toranzo et all 1997 **ESTADO ACTUAL DE LA PATOLOGIA BACTERIANA Y VIRICA EN LA PISCICULTURA ESPAÑOLA** http://www.revistaaquatic.com/aquatic/art.asp?t=h&c=18

İç lezyonlar:

- Asidik sıvı
- Böbrek dalak ve bağırsaklarda hemorajiler
- Peritonda eksüdat oluşumu.

Teşhis:

- Klinik tablo ve lezyonlar
- İç organlarda Gram pozitif kok ve zincir şeklinde tipik bakteriler.
- Bakterinin izolasyonu ve identifikasyonu.

Tedavi:

- Karmaşık ve pahalıdır.
- Çoğunlukla eritromisin kullanılır fakat eritromisin etkin değildir
- Tekrarlanmasını önlemek çok zordur, (özellikle yüksek su sıcaklıklarında).

Aşı:

- İspanya'da sadece bir etkin aşı vardır.
- Tüm üretim sezonu boyunca IP enjeksiyonu juvenillerde koruyucu olabilir.

Edwardsiellosis (*Edwardsiella tarda*)

Epidemiyoloji

- Gram negative kosa rod bakteriler nedeniyle Septisemi .
- Kalkanlarda tanımlanmıştır
- Fransa ve İspanyada yakın zamanda ciddi problemlere sebep olmuştur.
- Yüksek sıcaklık ve stres ile ilgilidir.
- Streptococcosis enfeksiyonlarına benzer bir şekilde yaz sonu ve sonbaharda ortaya çıkar
-

Klinik Tablo

Balık Davranışları

Dış Görünüm:

- Deri ve yüzgeçlerde yangı ve kanamalar.
- Çift taraflı olarak gözde şişme
- Abdominal şişme (Ascites)
- Streptococcosis ile karıştırılabilir

İç lezyonlar:

- Ascites
- Başlıca böbrek ve dalak olmak üzere iç organlarda yangı ve kanamalar
- Sıvı birikimli ciddi yangılı reaksiyon.
- Böbrek ve dalak çok sayıda nodül ve abseler
- Karaciğerin çok az etkilenmesi
- Makrofaj hücrelerinde değişimler.

Yanlış teşhis

Streptococcosis

- İç organlarda Gram negatif kısa rod şeklinde bakterilerin görülmesi (Özellikle dalak ve böbrekteki makrofajlar içinde)

Tedavi:

- Streptococcosis gibi oldukça karmaşık ve pahalıdır
- Çoğunlukla eritromisin kullanılır fakat eritromisin etkin değildir
- Tekrarlanmasını önlemek çok zordur, (özellikle yüksek su sıcaklıklarında).
- Kötü çevresel şartların tekrar iyi hale getirilmesi sağlanmadan tedavi çok zordur.

Serratia liquefasciens

Epidemiyoloji

- Kalkan balıklarından uzun bir zaman önce izole edilmiştir.
- Halen izole edilmektedir
- Hastalığı yüksek sıcaklık ve stres tetikler (16-17ºC üzeri)
- Kronik ölümlere sebep olur.

Klinik Tablo

Balık Davranışları

Dış Görünüm:

- Bakteriyel septisemi
- Dış kanamalar
- Adominal genişleme.

İç lezyonlar:

- Ascites
- Bütün iç organlarda kanamalar
- Böbrek ve dalakta bayazımsı nodüller (abse ya da nekroz)

Teşhis:

- Mikrobiyolojik metotlar kullanılarak bakterinin izolasyonu ve teşhisi.

Tedavi:

- Çok etkin olmamasına rağmen oral yollu antibiyotik tedavisi.

Epidemiyoloji

- Kalkan işletmeleri
  - Kalkan balıklarının anatomik ve fizyolojik karakterleri
  - Kalkan kültür sistemleri ve
  - Kalkan balığının paraziter patojenlere karşı hassas olması nedeniyle paraziter enfestasyonlar açısından oldukça sıkıntılıdır.

- Öümler çok fazla olabilir

- Teşhis her zaman kolay olmayabilir

- Etkin tedavi gerçekleştirilemez.

- Bu hastalıklar için araştırmalar halen devam etmektedir.

PARAZİTİK HASTALIKLAR

- Amoebic Solungac Hastaligi AGD (*N.pemaquidensis* ve *N.aestuarina.)*
- Scuticociliatosis (*Philasterides dicentrarchi*)
- Microsporidosis *(Tetramicra brevifilum*)
- Intestinal Myxosporidiosis (*Enteromyxum scophthalmi)*
- Trichodiniasis *(Trichodona* spp)

Amoebic Solungaç Hastalığı AGD; Etken: *N.pemaquidensis* ve *N.aestuarina. (Protozoa, genus Neoparamoeba)* (Şekiller)

Epidemiyoloji

- Atlantic salmon'nu gibi balıklarda çok tehlikelidir, aynı zamanda kalkanlar gibi diğer deniz türlerinde de etkilidir.
- Yüksek ölümler
- Hastalık oluşma faktörleri: yüksek sıcaklık, su kalitesi problemleri, stres oluşturan çevre şartları, vs.

Klinik tablo

Balık Davranışları

- Uyuşukluk
- Operkulumun sık sık açılık kapanması
- Balığın tank dibinde ters yüz şeklinde yüzmesi.

Dış Görünüm:

- Dış görünüm genelde normaldir.

İç semptomlar

- Solungaç patolojisinde:
  - Solgun solungaç,
  - Yoğun mukus,
  - Şişkin flament
  - Karekteristik olarak beyaz bölgeler
  - Solungaçların dorsal bölgesinde lezyonlar.

Teşhis

- Nisbeten kolay fakat az da olsa pratik gerektirir
- Klinik tablo
- İç lezyonlar,
- Mikroskobik inceleme:
  - Solungaçların dorsal kısmının mukuslu bölgelerinden hazırlanmış kazıntıların hematolojik boyalarla boyanması sonucu amoboid hücrelerin gözlenmesi
  - Histopatolojide, (tipik lezyonlar: epitelyum hiperplazi ve lamellerin yapışması).
  - *Flexibacter* ve/ya da *Vibrio* gibi ikincil enfeksiyonlar nedeniyle etkin olmayan (yanlış) teşhis söz konusu olabilir.

Tedavi:

- Her 3-4 gün arayla 1 ya da 2 saatlik tatlı su banyosu
- Karmaşık olmasına rağmen etkilidir.

Korunma:

- Tek korunma tedbiri iyi işletme yönetimi ve hijyen tedbirleridir.

Scuticociliatosis; Etken: *histophagous ciliate Philasterides dicentrarchi (scuticociliate protozoan histophagous ciliates* Ciliophora)

Epidemiyoloji

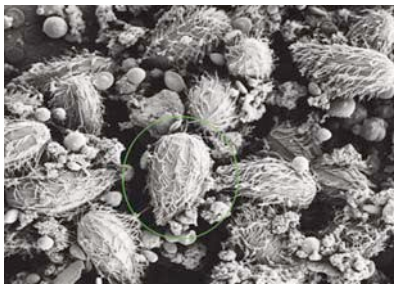

Unidentified scuticociliate from the brain of farmed turbot. Helsesituasjonen hos marin oppdrettsfisk Renate Johansen, i i O

- Bu parazitler normalde saprofit siliatlardandır
- Uygun olmayan su kalitesi ve stres şartları altında balıkların immün sistemini baskılarlar ve patojenik etki yaparlar.
- Başlangıçta dış parazittirler fakat ilerleyen evrelerde bütün iç organlara yayılım gösteirler
- Parazit: (Şekil)
  - Priform şeklinde
  - 1 kaudal flagella /silium'a sahip ve
  - Hızlı ve daima ileri hareket eder
- Ciddi bir hastalıktır
- Klinik mortaliteyle birlikte genç ve yetişkin balıkları enfeste eder ölüm oranları (20-50%) yüksektir.

Klinik tablo

Balık Davranışları

- İştahsızlık
- Düzensiz ve ters yüzme.
- Yüzmede değişiklik

Dış Görünüm: (Şekiller)

- Derinin ventral kısmında koyulaşma
- Yüzgeç diplerinde kızarıklık
- Gözde şişme
- Abdominal şişme (Askites)
- Dorsal kısım ve operkulum etrafında lezyonlar (ileri durumlarda)
- Kutaneous ülserler

İç semptomlar (şekiller)

- Ascites
- İç organlarda kanamalar.

Teşhis:

- Sistemik olarak parazitin yayılımından önce parazitin erken teşhisi önem arz eder (hastalığın şiddeti nedeniyle).
- Asidik sıvıda olduğu kadar deri ve solungaçlardan alınan kazıntı örneklerinde cilli parazitlerin varlığı.
- Eğer solungaç ve iç organlarda parazitin bulunamaması durumunda göz sıvısından preparatlar hazırlanabilir.
- Kesin tanı amacıyla histolojik analiz yapılabilir. Bu analizde solungaçlarda, epidermis, dermis ve kas dokusunda inflamator etki olmaksızın hiperplazi görülebilir.

Tedavi:

- Sistemik durumlar için tedavi yoktur
- Dış parazitler için tek tedavi dezenfektanların uygulanmasıdır (formalin).

Korunma:

- İmmün sistemi geliştirici maddeler ve vitaminler etkili olabilir.
- Uygun işletme yönetimi ve sıkı hijyen tedbirleri
- Stres koşullarından kaçınmak
- Patojenin erken teşhisine olanak sağlayan rutin kontroller

Microsporidosis; Etken: *Tetramicra brevifilum* microsporean parazit.

Epidemiyoloji

- Kalkan balıklarında en yaygın görülen parazitik hastalıktır.
- Genç ve yetişkin balıkların her ikisinde de etkilidir.
- Hastalığın endemik olduğu işletmelerde oldukça yüksek mortaliteye sahiptir.
- Kötü çevre koşulları ve stres şartlarında yanıltıcı olümler meydana getirebilir.
- Çoğunlukla diğer paraziter ve bakteriyel patojenlerle birlikte seyreder.

Klinik tablo

Balık Davranışları

Dış Görünüm: (Şekiller)

- Enfeste olmuş balılklar zayıf ve koyu renkte olurlar.
- Deri ve yüzgeçlerde beyazımsı küçük nodüller gözlemlenir (xenomas)

İç semptomlar (şekiller)

  - Kas liflerinin içinde, sindirim kanalı, böbrek ve dalak gibi iç organlar da beyazımsı küçük nodüller gözlemlenir (xenomas).

Teşhis:

- İç ve dış lezyonlar
- İç organlar ve deriden alınan örneklerin ezilmesi ile hazırlanan preparatlarda xenomas içerisinde sporlar gözlemlenir.
- Microsporean sporları oval a da kurşun yapısında ve içerisinde bir yana çekili vakuolü bulunan sporlardır.
- Histoloji (Tanımlayıcı teşhis).

Tedavi:

- Tedavisi bilinmemektedir.
- İmmün sistem düzenleyicileri ve vitamin takviyesi
- Uygun işletme yönetimi ve sıkı hijyen tedbirlerinin alınması.
- Stok yoğunluğunun azaltılması

Intestinal Myxosporidiosis: histozoic mixosporean; Etken: *Enteromyxum scophthalmi*

Epidemiyoloji:

- Ciddi kanamalı ince bağırsak iltihabı
- Son zamanlarda endüstriyel kalkan sistemlerinde ciddi bir tehlikedir
- Fazla vaka rapor edilmemiştir
- Tahmini olarak 6 aylık süre içerisinde %100 mortalite meydana gelebilir.
- Tüm boydaki balıklarda etkilidir
- Satış boyundaki yetişkin balıklar en fazla etkilenen konakçılardır.
- Hastalığın inkar edilemez bir etkisi söz konusudur..
- Hastalık etkenini taşıyan ara konakçılar uzak tutulmalıdır (invertebrate ya da actinosporean).
- Son çalışmalar etkenin aynı ortamda yaşayan balıklardan diğer balıklara geçtiğini göstermiştir.
- Hızlı ve kolay taşınır
- Doğal ortamda yaşayan balıklar taşıyıcı olabilir.

Klinik tablo

Balık davranışları

- İştah kaybı
- Hızlı bir şekilde gerçekleşen ağırlık kaybı

Dış Görünüm:

- Göz çukuru ve kafatasında oldukça ilerlemiş durumda belirgindir.
- Deri ve solungaçta çok sayıda beyaz kistler

İç semptomlar:

- Ascites
- Solgun iç organlar.
- Bağırsaklarda ciddi kanamalar (başlıca son kısımda olmak üzere)

Teşhis:

- Hastalığa özgü dış ve iç semptomlar
- Diğer bazı kronik hastalıklar aynı semptomları gösterebilir.
- Histoloji
- İleri moleküler teknikler.

Tedavi:

- Microsporidosis'in uygun bir tedavisi yoktur.

Korunma

- Stok yoğunluğunun azaltılması, işletmenin tamamen dezenfekte edilmesi.

Trichodiniasis ; Solungaç ve deri paraziti *Trichodina* spp.

Epidemiyoloji:

- *Trichodina spp - more a commensal than a genuine ectoparasite.*
- *Trichodina, Trichodinella, Tripartiella, Foliella Trichodina*'dan sadece şekil, büyüklük ve kancalarının faklı olmasıyla ayırt edilir. *Tripartiella* sp. *Trichodinella* sp. Deride yer alan *Trichodina*'dan daha küçüktür.
- Sebep oldukları zarar karşılaştırılabilir.

Hassas Türler

- Bütün balık türleri ve bütün yaş grupları.

Sıcaklık

- Bütün sıcaklık aralıkları.

Ölümler

- Enfestatsyon oranı ve balığın büyüklüğüne bağlıdır.
- Yüksek oranda ölümler yanlızca ilerlemiş durumlarda meydana gelir
- Özellikle alablıkların larva ve juvenillerinde gözlemlenir.

Taşınım

- Enfeste balıklar ve su
- Dezenfekte edilmemiş işletme ekipmanları
- Canlı yemler ya da süs balıkları.
- Bitkiler

Klinik Tablo
Balık davranışları
Dış görünüm

- Deride mavi-gri bir bulutlanma.
- Mukus ve solungaç yaraları
- Küçük süs balıkları ve yavru balıklarda yüzgeç erozyonu.
- Solugacın şişmesi
- Solungaçta nekrozlar

İç Semptomlar
Teşhis

- mikroskopta inceleme
- Solungaç ve seri kazıntı örnekleri.
- Video Trichodina 01 solungaç video http://youtu.be/i-Eld7_aRJ4
- Video Trichodina 02 deri video http://youtu.be/pM9S3l7cKVQ

Korunma

- Trichodina kötü su kalitesi ve sağlık durumunda etkilidir
- Kuluçkahanelerde hjjyene dikkat edilmesi
- Özellikle süs balıklarında karantina etkili bir korunmadır.

Tedavi

- Uzun süreli banyo (2-3g/10m^3) malaşit yeşili (tüketilmeyen balıklarda) Malaşit yeşili ve formaldehit kombinasyonu
- Kısa süreli banyo;
- Formaldehit
- Klorid
- Büyük havuzlar için kireç
- Süs balıkları için tuz banyosu: 1-1.5%, 20-30 min
- Uzun süreli banyo: 0.2-0.3% - en az 10-12 saat
- Tuz tedavisi genelde %100 başarı sağlamaz

Yapılacaklar

Resmi bir işlem gerekmez.

Bibliography

1. Zarza Carlos, Dr. Francesc Padrós (2004) Situacion Sanitaria Actual del Cultivo de Peces Planos I: Patologia del Rodaballo (*Scophthalmus maximus*) C INFORMA Otorno 2004.

2. Branson E, Riaza A & Álvarez-Pellitero, P (1999) Myxosporean infection causing intestinal disease in farmed turbot, *Scophthalmus maximus* (L.), (Teleostei: Scophthalmidae. Journal of Fish Diseases, 22, 395-399.

3. Doménech A, Fernández-Garayzábal JF, Pascual C, García JA, Cutuculi, Moreno MA, Colliuns MD & Domínguez L (1996) Streptococcosis in cultured turbot, *Scophthalmus maximus* (L.), associated with *Streptococcus parauberis*. Journal of Fish Diseases, 19, 33-38.

4. Figueras A, Novoa B, Santarém M, Martínez E, Álvarez JM, Toranzo AE & Dyková (1992) *Tetramicra brevifilum*, a potential threat to farmed turbot *Scophthalmus maximus*. Diseases of Aquatic Organsims 14, 127-135.

5. Hellberg H, Koppang EO, Tørud B & Bjerkås I (2002) Subclinical herpesvirus infection in farmed turbot *Scophthalmus maximus*. Diseases of Aquatic Organisms, 49, 27-31.

6. Munday BL, Zilberg D & Findlay V (2001) Gill disease of marine fish caused by infection with *Neoparamoeba pemaquidens*. Journal of Fish Diseases, 24, 497- 507.

7. Padrós F, Zarza CA & Crespo S (2001) Infecciones por ciliados histiófagos en acuicultura marina: Aspectos histopatológicos. Serie Monografías del ICCM, Nº 4, 500-512.

8. Redondo MJ, Palenzuela O, Riaza A, Macías A & Álvarez-Pellitero P (2002) Experimental transmisión of *Enteromyxum scophthalmi* (Myxozoa) , an enteric parasite of turbot *Scophthalmus maximus*. Th Journal of Parasitology, 2002, 482-488.

9. Sterud E, Hansen MK & Mo TA (2000) Systemic infection with Uronema-like ciliates in farmed turbot, *Scophthalmus maximus* (L.) Journal of Fish Diseases 23, 33-37.

10. R. H. Richards & J. S. Buchanan (2006) Studies on *Herpesvirus scophthalmi* infection of turbot *Scophthalmus maximus* (L.): Histopathological observations in Journal of Fish Diseases Volume 1 Issue 3, Pages 251 – 258.

11. J. S. BUCHANAN & C. R. MADELEY (2006) Studies on *Herpesvirus scophthalmi* infection of turbot *Scophthalmus maximus* (L.) ultrastructural observations in Journal of Fish Diseases Volume 1 Issue 4, Pages 283 – 295.

12. HELLBERG H. , KOPPANG E. O. , TØRUD B. & BJERKAS I. (2002) Subclinical herpesvirus infection in farmed turbot *Scophthalmus maximus* in Diseases of aquatic organisms 2002, vol. 49, no1, pp. 27-31 (10 ref.)

13. Avendaño-Herrera , Toranzo AE, Magariños B (2006) A challenge model for *Tenacibaculum maritimum* infection in turbot, *Scophthalmus maximus* (L.). IN J Fish Dis. 2006 Jun;29(6):371-4.

14. Ruben Avendaño-Herreraa, Beatriz Magariñosa, Rute Irganga and Alicia E. Toranzo, (2006) Use of hydrogen peroxide against the fish pathogen *Tenacibaculum maritimum* and its effect on infected turbot (*Scophthalmus maximus*) IN Aquaculture.2006.02.043.

15. Ramos MF, Costa AR, Barandela T, Saraiva A, Rodrigues PN (2007).Scuticociliate infection and pathology in cultured turbot *Scophthalmus maximus* from the north of Portugal in Dis Aquat Organ. 2007 Mar 13;74(3):249-53.

16. Padrós, F1; Zarza, C2; Dopazo, L1; Cuadrado, M1; Crespo, S1 (2006) Pathology of *Edwardsiella tarda* infection in turbot, *Scophthalmus maximus* (L.) in Journal of Fish Diseases, Volume 29, Number 2, February 2006 , pp. 87-94(8).

17. Lamas,J. Noya, .Figueras, A., Toranzo A. E. (2006) Pathology associated with a viral erythrocytic infection in turbot, *Scophthalmus maximus* (L.) in Journal of Fish Diseases **Volume 18 Issue 5, Pages 425 – 433.**

AQUALEX Multimedia Consortium Ltd, Dublin, Ireland (PESCALEX coordinator).
www.aqualex.org
of aquatic science, including aquaculture.

AQUARK Athens, Greece www.aquark.gr

HAKI (Research Institute for Fisheries, Aquaculture and Irrigation, Hungary)
www.haki.hu

CETMAR (Centro Tecnologico del Mar) Spain www.cetmar.org

AquaTT, DUBLIN, IRELAND www.aquatt.ie

Faculty of Fisheries at the University of Rize, Turkey
http://suf.rize.edu.tr/

Institute of Aquaculture, University of Stirling, Scotland www.aqua.stir.ac.uk

Lycee de la Mer et du Littoral, Boursefranc-le-Chapus, France

The Department of Aquaculture, Chemistry and Medical Laboratory Technology at the **University College, Bergen**, Norway.

The **Agricultural University in Szczecin, Poland**.