FISH HEALTH MANAGEMENT

PDFs available online in

ENGLISH / GREEK / SPANISH / FRENCH / GALICIAN / HUNGARIAN / NORWEGIAN / POLISH /TURKISH

LE TURBOT GESTION SANITAIRE

FR

(Scophthalmus maximus)

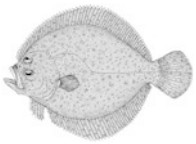

Developed by AQUARK Greece with Stirling Institute of Aquaculture, UK within the framework of the PESCALEX project.

Photographs and videos by courtesy of Marine Scotland Science (Fisheries Research Services), and the Departamento de Microbiología y Parasitología, Facultad de Biología e Instituto de Acuicultura, Universiity of Santiago, Spain

Education and Culture DG
Lifelong Learning Programme

léargas

The PESCALEX project was funded with support from the LEONARDO da VINCI Programme of the European Commission (IRL/05/B/F/PP-153180, LLP/LdV/TOI/2008/IRL-509).

AQUALEX Fish Health Toolset

The **AQUALEX Fish Health Toolset** was developed in order to combine teaching and learning in a specific subject area (fish health) with basic language learning in those languages most important in the European aquaculture industry. Its fish health materials should not be regarded as a comprehensive fish disease manual for the selected species, for there are many such reliable and comprehensive publications.

The following topics were selected by industry users as well as VET providers:

- Fish Health/Disease Management for Trout, Sea Bass, Turbot and Carp
- Fish Farm Quality Assurance Manual
- Basic Techniques for Fish Haematology

A unique feature of the **AQUALEX Fish Health Toolset** consists in its supporting language units, designed to help users not only to find the information/content they need, but also to enable them to communicate in the workplace in their targeted language.

For those users who need fast access to reliable multi-lingual information on matters concerning fish health, the Toolset contains a **multi-lingual fish diseases glossary** in English, French, German, Spanish, Italian, Greek, Norwegian, Polish, Hungarian, Turkish and Galician.

For those users who need to learn or to improve their language skills, the Toolset provides online language lessons in the above-mentioned languages.

The **AQUALEX Fish Health Language Support** is available at three levels.

Level 1 (Common European Framework of Reference for Languages - CEFR) levels A1, A2)
The priority for many **first-time language learners** is to understand and convey simple but vital pieces of information (i.e., keywords) in a new language. The AQUALEX language lessons for Beginners (**English, French, Spanish, Greek, Norwegian, Polish, Hungarian, Turkish, Portuguese, Swedish** and **Galician**) are designed to enable complete beginners to use their native language knowledge of familiar items in the workplace/laboratory, in step-by-step visual presentations with audio input (www.aqualex.org and www.pescalex.org Level I) This method gives them a chance to fast-track their language learning at their chosen time and at their own speed.

Level 2 (CEFR levels B1, B2)
Having picked up the first essentials in a user-friendly way, **students or workers** aiming to improve their language skills can progress at their own speed through the Toolset Fish Health multi-lingual course materials in **English, French, Spanish, Greek, Norwegian, Polish, Hungarian, Turkish** and **Galician**, online (www.aqualex.org or www.pescalex.org Level II). They can acquire vocationally relevant information on the above aspects of fish health, either in the native or the targeted language.

Level 3 (CEFR levels C1, C2) For the seasoned practitioner, Ph.D student or academic, the Toolset contains two **multi-lingual fish diseases and aquaculture glossaries** in **English, French, German, Spanish, Italian, Greek, Norwegian, Polish, Hungarian, Turkish and Galician**. These online resources present high-level information and detailed definitions in the accepted academic format.

The AQUALEX online materials (the AQUALEX Toolset) do not form part of externally recognised national or international academic or vocational curricula. However, registered users may incorporate the materials in specific courses if permission has been obtained.

All materials remain copyright of the AQUALEX Multimedia Consortium Ltd unless otherwise stated. Prior permission must be obtained for the reproduction or use of textual information (course materials) and multimedia information (video, images, software, etc.).

The AQUALEX Fish Health Toolset was developed in accordance with the Copyright Guidelines for Distance Learning (CONFU 2000).

TABLE DES MATIERES

MALADIES VIRALES

- Infection virale erythrocitaire (Paramyxovirus)
- Herpesvirus (*Herpesvirus scophthalmi*)

MALADIES BACTERIENNES

- Flexibactérose (*Flexibacter maritimus*-renommé *Tenacibaculum maritimum*)
- Vibriose (*Vibrio anguillarum*)
- Furunculose (*Aeromonas salmonicida* spp) ○

  Streptococcose (*Streptococcus parauberis*)
- Edwardsiellose (*Edwardsiella tarda*)
- *Serratia liquefasciens*

MALADIES PARASITAIRES

- Amibase des branchies AGD (*N.pemaquidensis* and *N.aestuarina)*
- Scuticociliatose (*Philasterides dicentrarchi*) (
- Microsporidose *(Tetramicra brevifilum*)
- Myxosporidiose Intestinale(*Enteromyxum scophthalmi)*
- Trichodiniase *(Trichodona* spp*)*

LE TURBOT –GESTION SANITAIRE
(Scophthalmus maximus)

MALADIES VIRALES

Plusieurs affections virales peuvent causer maladies et mortalités chez le turbot :

- Septicémie virale hémorragique SVH (comme chez les salmonidés)
- Nécrose nerveuse virale NNV (comme chez le bar)
- Infection virale érythrocitaire IVE (comme chez le saumon de l'Atlantique)
- Nécrose infectieuse pancréatique NIP (comme chez les salmonidés)

Infection virale erythrocitaire Paramyxovirus

Epidémiologie

- Depuis 1992 en Espagne.

Viral erythrocytic infection (Paramyxovirus)
Source - Alicia E. Toranzo et all 1997 **ESTADO ACTUAL DE LA PATOLOGIA BACTERIANA Y VIRICA EN LA PISCICULTURA ESPAÑOLA**
http://www.revistaaquatic.com/aquatic/art.asp?t=h&c=18

Comportement

Symptômes cliniques
Signes externes

- hémorragie de la tête, bouche et nageoires
- dermite
- exophtalmie
- distension abdominale (Ascites)

Lésions internes

Diagnostic
Au microscope

- présence d'inclusions bleu pâle dans les érythrocytes infectés

Balayage électronique de ces érythrocytes
---particules virales dans le cytoplasme, pouvant atteindre 50 à 160 nm
---bourgeonnement de la membrane cellulaire et extracellulaire

Histopathologie
---nécrose occasionnelle des tissus hématopoïétiques du rein
---augmentation en taille et en nombre des centres mélanomacrophages de la rate et du rein
---régions oedémateuses avec des hépatocytes contenant des éosinophiles dans le foie.
---dégénérescence des fibres musculaires accompagnée d'oedèmes inflammatoires intenses
---dermites et oedèmes cornéens et oculaires constituent d' importantes lésions.

Traitement
Aucun

Action
Aucune

Herpesvirus par *Herpesvirus scophthalmi.*

- **Epidémiologie**

- Décrit il y a plus de 20 ans
- Facile à isoler à partir de poissons ne présentant pas de symptômes apparents.
- Apparaît après une situation de stress, ex. transport ou manutention
- nage désordonnée…

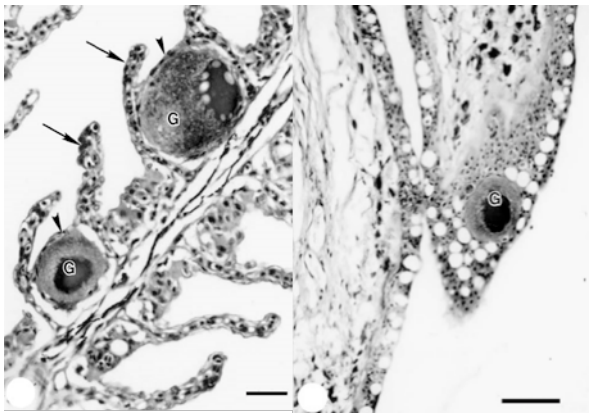

Scophthalmus maximus. Giant cells (G) in turbot gills located between secondary lamellae (arrows) and covered by 1 to 2 layers of squamous respiratory epithelium (arrowhead). Scale bar = 20 µm SOURCE - HELLBERG et all 2002

Scophthalmus maximus. Giant cell (G) in turbot skin. A giant cell is observed in the epidermis. Scale bar = 50 µm SOURCE - HELLBERG et all 2002

Tableau clinique

- Développement de cellules géantes au niveau de la peau et des ouïes

Signes internes
Aucun

Diagnostic

- Observation au microscope de grosses cellules arrondies de couleur brun-jaune avec une capsule externe et un noyau central (apparence caractéristique de type “oeuf au plat”) ' échantillons de peau et préparations fraîches de branchies.
- Confirmé par une analyse histologique.

Diagnostic différentiel

- Epithéliocystite
- Lymphocystite

Traitement
Aucun

Prévention

- Gestion et hygiène appropriées
- L’infection se résout d’elle-même.

MALADIES BACTERIENNES

- Fréquemment diagnostiquées chez le turbot d'élevage
- Le traitement antibiotique est plus efficace chez l'alevin et les juvéniles que chez les adultes, parce que les poissons adultes atteints de la maladie ne sont pas nourris.
- Une dose plus importante d'antibiotiques est nécessaire pour le poisson adulte, et sur une durée plus longue.
- La vaccination est le facteur-clé le plus important pour la prévention des maladies bactériennes.

- **Flexibactérose (*Flexibacter maritimus*-renommé *Tenacibaculum maritimum*)**
- **Vibriose (*Vibrio anguillarum*)**
- **Furunculose (*Aeromonas salmonicida* spp)**
- **Streptococcose (*Streptococcus parauberis*)**
- **Edwardsiellose (*Edwardsiella tarda*)**
- ***Serratia liquefasciens***

Flexibactériose provoquée par *Flexibacter maritimus* récemment renommé *Tenacibaculum maritimum*

Epidémiologie

- Affecte presque toutes les espèces marines
- Provoque des lésions cutanées ulcéreuses typiques
- Extrêmement répandue dans les fermes d'élevage de turbots
- Caractéristique des systèmes d'élevage intensif
- Associée à
  - fortes densités
  - brusques changements de températures
  - stress

Source - Alicia E. Toranzo et all 1997 **ESTADO ACTUAL DE LA PATOLOGIA BACTERIANA Y VIRICA EN LA PISCICULTURA ESPAÑOLA**

Comportement

- Perte d'appétit
- Lenteur

Tableau clinique

Apparence externe

- Alevins et juvéniles :
  - taches grises dans la région des nageoires dorsales
  - irritations et hémorragie de la bouche et de la mâchoire inférieure (« gueule
  - rouge »)
  - ulcération et destruction de tissus autour de la bouche dans les cas sévères, souvent de
  - couleur jaune à cause de la présence de bactéries.
  - parfois, pourrissement des ouïes.

- Adultes
  - ulcérations profondes de la peau qui se couvre d'un résidu nécrotique blanchâtre
  - en l'absence de traitement, de fortes mortalités peuvent survenir.

Lésions internes

- présence de bactéries filamenteuses typiques, longues et fines, formant des agglomérats
- dans les cas graves.

Diagnostic basé sur :

- tableau clinique
- lésions externes typiques
- examen microscopique des empreintes des lésions externes et parfois, dans les cas graves, des organes internes. (présence de bactéries filamenteuses typiques, longues et fines, à Gram négatif, formant des agglomérats)

Confirmation

- Isolement de la bactérie dans un milieu de culture spécifique et identification par des méthodes biochimique, sérologique ou moléculaire.

Diagnotics différentiels: Vibriose et Furonculose

Traitement

- Combinaison de bains externes de désinfectant (formol) et
- Traitement oral antibiotique après antibiogramme

Prévention

- Amélioration des mesures d'hygiène.
- Application de H2O2 concentré à 240 ppm comme méthode préventive de désinfection
- générale pour traiter l'eau et la surface des bassins avant l'introduction des poissons.
- Réduction de la densité des unités touchées.
- Vaccin agréé en Espagne.

Vibriosis by *Vibrio anguillarum* principalement les sérotypes 01 et 02

Epidémiologie

- Apparaît normalement chez les alevins et les juvéniles après des épisodes de stress

Source - Alicia E. Toranzo et all 1997 **ESTADO ACTUAL DE LA PATOLOGIA BACTERIANA Y VIRICA EN LA PISCICULTURA ESPAÑOLA**
http://www.revistaaquatic.com/aquatic/art.asp?t=h&c=18

Tableau clinique
Comportement
- Mortalités soudaines
- Léthargie
- Perte d'appétit

Apparence externe

- Coloration sombre de la peau
- Les pics de la maladie peuvent causer de fortes mortalités
- Septicémie hémorragique classique avec ulcérations cutanées
- Lésions des nageoires
- Erosion et hémorragie des nageoires, spécialement dorsales et anales.(différentes de la Flexibactériose)
- Exophtalmie
- Dans les phases plus avancées, des lésions apparaissent à la surface de la peau
- Ces lésions peuvent évoluer progressivement en des ulcères de la peau très profonds

Lésions internes
- On peut observer une congestion importante de tous les organes internes.

Le diagnostic est basé sur :
- La présence de lésions typiques
- L' observation de petits bacilles typiques, parfois en forme de "virgule" dans les empreintes de ces lésions et dans les organes internes.
- L'isolement de l'agent et son identification au moyen des méthodes microbiologiques traditionnelles (système API)

Traitement
- Un traitement oral antibiotique pendant 10 jours peut être très efficace chez les juvéniles.
- Rechutes fréquentes.
- Il est recommandé de procéder à un antibiogramme pour confirmer la sensibilité.

Vaccins
Vaccins pour le turbot, ayant reçu l'agrément: uniquement en Espagne (Immersion combinée avec le vaccin *Flexibacter maritimum)*

Furunculosis by *Aeromonas salmonicida* spp

Epidemiology

- Maladie bactérienne septicémique
- Maladie peu fréquente chez le turbot
- Cependant, une fois que cette maladie apparaît dans une ferme d'élevage, elle devient très difficile à contrôler.

Mortalite

- Maladie chronique affectant le poisson adulte et causant une mortalité faible mais constante.

Tableau clinique

Comportement

Apparence externe

- Petits nodules blanchâtres sur la surface de la peau (aggrégats bactériens)
- Ulcères hémorragiques et érosions en développement.

Lésions internes

- Présence de bactéries dans les empreintes des organes internes

  - Petits nodules blanchâtres in spleen and kidney (aggrégats bactériens)

Diagnostic

- Présence de symptômes et de lésions
- Présence de bactéries dans les empreintes des organes internes
- Isolement bactérien basé sur des techniques microbiologiques standard.
- Les colonies produisent un pigment brunâtre qui se diffuse sur les planches de culture.

Différentiel

- Vibriose
- Flexibacteriose
- Microsporidiose

Traitement

- Chimiothérapie antibiotique
  - Durée de 10 à 15 jours
  - Oxytétracycline, Sulfamides Potentialisés et Fluméquine.
  - Les rechutes sont très communes.

Vaccines

Les vaccins agréés pour l'immersion et l'injection permettent une bonne protection.

Streptococcose (*Streptococcus parauberi*

Epidémiologie :

- Septicémie aigüe à Gram positif cocci.
- Maladie importante qui atteint toutes les tailles de turbots
- Dépendante de la température (elle apparaît à des températures au-dessus de 18°)
- Un stress lié à la culture intensive peut déterminer la déclaration de cette maladie.
- Cause de mortalité importantes.

Tableau clinique

Source - Alicia E. Toranzo et all 1997 **ESTADO ACTUAL DE LA PATOLOGIA BACTERIANA Y VIRICA EN LA PISCICULTURA ESPAÑOLA**

Comportement

Apparence externe

- Hémorragies externes graves des nageoires, de la peau et des membranes séreuses
- Exophtalmie bilatérale très prononcée
- Accumulation de liquide purulent sur la zone péri-orbitale (image) et à la base de
- nageoires
- Ulcères

Lésions internes

- Ascite
- Hémorragie du rein, de la rate et de l'appareil digestif
- Péritonite exsudative, avec des pseudo-membranes de fibrine couvrant les organes

Diagnostic basé sur :

- Le tableau clinique et les lésions
- L'observation dans les empreintes des organes internes de gram + cocci caractéristiques formant des chaînes
- L'isolement et l' identification de la bactérie.

Traitement

- Compliqué et onéreux
- Possibilité d'utiliser Erythromycine mais sans grande efficacité
- Difficulté d'éviter des rechutes alors que les températures sont élevées.

Vaccins

- Un vaccin agréé en Espagne, d'une grande efficacité
- Une injection d'IP (Immunoprotéines ou anticorps) chez les jeunes assure une protection pour le cycle entier de production

Edwardsiellose (*Edwardsiella tarda*)

Epidémiologie :

- Maladie septicémique provoquée par un bacille court à Gram négatif
- Décrite chez le turbot il y a quelque temps
- A récemment causé de sérieux problèmes en France et en Espagne
- Associée au stress et aux fortes températures
- Apparaît à la fin de l'été et en automne comme la streptococose

Tableau clinique

Comportement
Apparence externe

- Inflammation et hémorragies de la peau et des nageoires
- Exophtalmie bilatérale parfois associée à une tuméfaction péri-orbitale purulente
- Gonflement abdominal (ascites)
- Parfois confondue avec une infection à streptocoques

Lésions internes
- Ascites
- Inflammation et hémorragies des organes internes, principalement la rate et le rein
- Réaction inflammatoire sévère apostémateuse
- Grand nombre de nodules et abcès (avec liquide purulent) dans le rein et la rate
- Le foie est moins touché. Quelques phagocytes chargés de bactéries sans effet dégénératif. Certains en cours de division.

* Des macrophages de type général impliqués dans la réaction inflammatoire

Diagnostic différentiel

Streptococose
- Observation de bacilles courts à gram négatif dans les empreintes des organes internes (à l'intérieur des macrophages, principalement dans la rate et le rein)

Traitement

- Compliqué et onéreux, comme pour l'infection à streptocoques
- Possibilité d'employer Erythromycine, mais sans grande efficacité
- Difficulté à éviter les rechutes, tant que les températures sont élevées
- Difficulté à contrôler la maladie tant que de bonnes conditions environnementales n'ont pas été rétablies.

Serratia liquefasciens

Epidémiologie

- Elle est depuis longtemps décrite chez le turbot
- Réapparue récemment
- Provoquée par le stress et des températures élevées (16-17°)
- Cause de mortalités chroniques

Tableau clinique
Comportement

Apparence externe

- Septicémie bactérienne
- Hémorragies externes
- Dilatation abdominale

Lésions internes

- Ascites
- Hémorragies de tous les organes internes
- Présence de nodules blanchâtres dans la rate et le rein (abcès ou nécrose par liquéfaction)

Diagnostic

* Isolement et identification de la bactérie à l'aide des méthodes microbiologiques habituelles.

Traitement

- Traitement oral antibiotique, quoiqu' habituellement peu efficace

MALADIES PARASITAIRES

Epidémiologie

- Elles représentent les menaces les plus graves des élevages de turbots à cause
  - des caractéristiques anatomiques et physiologiques du turbot
  - du système d'élevage du turbot
  - de la sensibilité particulière du turbot aux maladies parasitaires
- Les mortalités peuvent être très élevées
- Le diagnostic n'est pas toujours facile
- On manque de traitements efficaces
- La recherche se penche actuellement sur ces maladies

  - Amibase des branchies AGD (*N.pemaquidensis* and *N.aestuarina)*

- Scuticociliatose (*Philasterides dicentrarchi*) (
- Microsporidose *(Tetramicra brevifilum*)
- Myxosporidiose Intestinale(*Enteromyxum scophthalmi)*
- Trichodiniase *(Trichodona* spp*)*

Amibiase des branchies (AGD) par *N.pemaquidensis* et *N.aestuarina*. (Protozoaire, amibe marine de type Neoparamoeba)

Epidémiologie

- Maladie très dangereuse du Saumon de l'Atlantique qui peut affecter d'autres espèces marines comme le turbot
- Mortalités élevées
- Facteurs de prédisposition : températures élevées, mauvaise qualité de l'eau, exploitation stressante

Tableau clinique
Comportement

- Poisson léthargique
- Augmentation de la fréquence du mouvement operculaire
- Poisson au fond de l'aquarium avec la face ventrale vers le haut

Apparence externe
- Apparence externe proche de la normale

Signes internes
- Pathologie des ouïes caractéristique
  - les ouïes ont l'air pâle,
  - avec un mucus abondant,
  - filaments gonflés
  - taches blanches très caractéristiques
  - lésions plus évidentes sur la partie dorsale des ouïes.

Diagnostic
Relativement simple, mais exige un peu de pratique

- Présence de signes cliniques
- Lésions internes
- Examen microscopique des branchies
  Cellules typiques de morphologie amibienne observées dans les empreintes d'ouïes préparées à partir du mucus de la partie dorsale de l'ouïe, où la plupart des parasites s'accumulent normalement. Celles-ci sont ensuite teintées avec un colorant hématologique rapide comme le Diff-Quick[R]

- Confirmation par histopathologie, (observation de lésions typiques: hyperplasie épithéliale et fusion lamellaire).

- Ces infections chroniques sont souvent compliquées par des infections secondaires par *Flexibacter* et/ou *Vibrio* qui peuvent brouiller le diagnostic entraînant des traitements inappropriés et inefficaces.

Traitement

- Deux bains d'eau douce pendant 2 ou 3 heures tous les 3 ou 4 jours
- Efficace mais compliqué

Prévention
La seule prévention possible repose sur des pratiques d'élevage et une hygiène correctes.

Infection par Histiophagous ciliates (Scuticociliatose)*Philasterides dicentrarchi* (protozoaire de sous-classe scuticociliatia, histophage ciliés ou ciliophora)

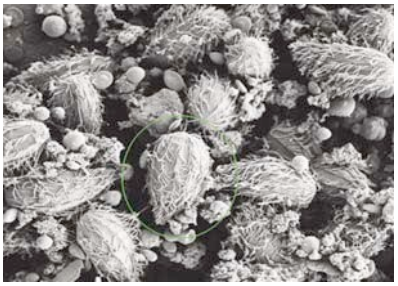

Unidentified scuticociliate from the brain of farmed turbot. Helsesituasjonen hos marin oppdrettsfisk Renate Johansen, i i l

Epidémiologie

- Ces ciliés sont normalement des protozoaires saprophytes libres.
- Dans des conditions de stress, ou de mauvaise qualité des eaux, provoquant une immunodépression, ces ciliés deviennent des pathogènes agressifs
- La parasitose initiale externe se propage ensuite à tous les organes internes
- Le parasite a :
  - une morphologie piriforme particulière
  - un flagelle caudal.
  - il se déplace rapidement et toujours vers l'avant
- C'est une maladie très grave
- Elle affecte les jeunes et les adultes, avec des mortalités qui peuvent être très élevées(20-50%)

Tableau clinique

Comportement

- Anorexie
- Nage désordonnée et inversée
- Changement des modes de déplacements

Apparence externe

- Brunissement de la partie ventrale
- Rougeur de la base des nageoires
- Exophtalmie
- Dilatation abdominale (ascites)
- Erosions externes sur l'opercule et la face dorsale (cas avancés)
- Ulcères cutanés

Signes internes

- Ascites
- Congestion des organes internes

Diagnostic

- Une détection rapide du parasite est primordiale (due à la gravité de la maladie) quand elle est externe et avant l'invasion systémique.
- Observation des ciliés sur des prélèvements frais de peau et d'ouïes.
- Il est possible de ne pas trouver de parasites sur la peau et les ouïes mais seulement sur les organes internes, avec des préparations de la cervelle (et du reste des organes) et des préparations de liquide ascitique et des yeux.
- Diagnostic définitif par analyse histologique : l'examen histologique révèle une hyperplasie et une nécrose des branchies, l'épiderme, le derme et les tissus musculaires ne présentant pas de réaction inflammatoire.

Traitement

Il n'y a pas de traitement pour la phase systémique

Les bains de desinfectants (formal) ne peuvent traiter que les parasitoses externes

Prophylaxie

- lmmunostimulants et vitamines peuvent etre benefiques
- Pratiques d'elevage et hygiene adequates
- Eviter les situations de stress
- Examens reguliers pour une detection precoce du pathogene

Microsporidose (*Tetramicra brevifilum* microspore parasite)

Epidémiologie

- Une des maladies parasitaires les plus fréquentes chez le turbot
- Les jeunes et les adultes sont affectés
- On fait état d'une mortalité élevée dans certains cas, si la maladie est endémique en élevage
- Les mortalités sont échelonnées et liées à des situations de stress ou à de mauvaises conditions environnementales.
- Souvent associée à d'autres pathogènes bactériens ou parasitaires.

Tableau clinique

Comportement

Apparence externe

- Les poissons contaminés paraissent maigres et prennent une teinte foncée
- Présence de petits kystes ou nodules blanchâtres (xénomes) sur la peau et les nageoires

Signes internes

- Présence de petits kystes ou nodules blanchâtres (xénomes)
  - à l'intérieur des fibres musculaires
  - dans presque tous les organes internes tels que le rein, la rate et le tube digestif.

Diagnostic

- Apparence externe et lésions internes
- Présence de spores à l'intérieur des xénomes dans les prélèvements frais de peau et les préparations d'organes internes.
- Le microspore possède une morphologie caractéristique en forme d' ovale ou d'ogive et une grosse vacuole sur l'un des côtés
- Histologie (diagnostic définitif)

Traitement

- Pas de traitement connu
- Immunostimulants et vitamines
- Amélioration des pratique d 'élevage par l'hygiène et la désinfection.
- Réduction de la densité

MYXOSPORIDIOSE INTESTINALE *Enteromyxum scophthalmi* histozoïque mixosporéen

Epidémiologie

- Entérite hémorragique très sévère
- Actuellement la plus grande menace pour l'industrie aquacole du turbot
- Les cas rapportés ne sont pas très nombreux
- Le pronostic est toujours le même : 100% de mortalités entre 6 mois et 1 an
- Toutes les tailles de poissons sont affectées
- Les adultes de taille commercialisable sont les plus touchés
- Gravité et impact économique de la maladie, indubitables
- La transmission par un hôte intermédiaire (invertébré ou actinosporéen) ne peut
- Être écartée.
- Des études récentes ont montré qu'il existe une transmission directe de poisson à poisson, par cohabitation.
- Transmission agressive et extrêmement facile
- Implication de populations naturelles comme réservoirs de l'infection.

Tableau clinique

Comportement

- Anorexie
- Perte de poids progressive

Apparence externe

- Yeux enfoncés et arête osseuse de la boîte crânienne très prononcée
- Nombreux kystes de couleur blanche sur la peau et les branchies

Signes internes

- Ascites
- Pâleur des organes internes
- Graves hémorragies de l'appareil digestif (particulièrement la dernière partie)

Diagnostic

- Symptômes pathognomoniques externes et signes intestinaux
- D'autres maladies chroniques peuvent présenter des symptômes similaires
- Histologie (diagnostic définitif avec une sensibilité faible au début de l'infection)
- Développement futur de techniques moléculaires pour la détection du parasite.

Traitement

Comme pour la Microsporidose, il n'y a pas de traitement disponible

Prévention

Réduction de la densité. Désinfection complète des installations.

TRICHODINIASE parasite des branchies et de la peau *Trichodina* spp (comme pour les salmonidés)

Epidémiologie

- *Trichodina spp* – un commensal plutôt qu'un véritable ectoparasite.
- *Trichodina, Trichodinella, Tripartiella*, *Foliella* ne diffèrent que par leur forme, leur taille et leur **crochet**
- *Tripartiella* sp. *Trichodinella* sp. sont plus petits que *Trichodina*
- Les dommages causés sont comparables

Espèces à risque

- Toutes les espèces et tous les groupes d'âge

Températures

- Toute l'échelle des températures

Mortalités

- Dépend du taux d'infection et de la taille des poissons
- Des taux de mortalités élevés n'apparaissent que dans les cas d'invasion massive
- Affecte principalement la truite arc-en-ciel et les alevins

Transmission

- Poissons infectés, eau
- Equipements de la ferme d'élevage non désinfectés
- Nourriture vivante destinée aux poissons d'ornement
- Plantes

Tableau clinique

Comportement

Apparence externe

- Peau recouverte d'une couche opaque gris-bleu
- Mucus et blessures des branchies
- Altération des nageoires chez les jeunes et les petits poissons d'ornement
- Gonflement des branchies
- Nécrose des branchies

Signes internes

Diagnostic

- Examen microscopique, grossissement 60 à 160
- Prélèvement de branchies ou de peau
- Video Trichodina 01 branchie http://youtu.be/i-Eld7_aRJ4
- Video Trichodina 02 peau http://youtu.be/pM9S3l7cKVQ

Prévention

- Trichodina apparaît souvent dans les environnements de mauvaise qualité où les conditions sanitaires générales déclinent.
- Surveillance des conditions d'hygiène dans les écloseries
- Quarantaine des poissons d'ornement.

Traitement

- Bains de malachite de longue durée (2 à 3 gr pour 10m3) pour les poissons non destinés à l'alimentation. Mélange de malachite et de formol.
- Bains de courte durée contenant
  - du formol
  - du chlore

- de la chaux pour les grands bassins

- Chlorure de sodium pour les poissons d'ornement et les alevins domestiques sensibles.
- Bains de courte durée, 1 à 1,5 %, pendant 20 à 30 minutes
- Bains de longue durée, de 0.2 à 0.3 % pendant 10 à 12 heures
- Le traitement au sel n'est généralement pas efficace à 100%.

Législation
Aucune déclaration n'est obligatoire.

LITERATURE:

1. Zarza Carlos, Dr. Francesc Padrós (2004) Situacion Sanitaria Actual del Cultivo de Peces Planos I: Patologia del Rodaballo (*Scophthalmus maximus*) C INFORMA Otorno 2004.
2. Branson E, Riaza A & Álvarez-Pellitero, P (1999) Myxosporean infection causing intestinal disease in farmed turbot, *Scophthalmus maximus* (L.), (Teleostei: Scophthalmidae. Journal of Fish Diseases, 22, 395-399
3. Doménech A, Fernández-Garayzábal JF, Pascual C, García JA, Cutuculi, Moreno MA, Colliuns MD & Domínguez L (1996) Streptococcosis in cultured turbot, *Scophthalmus maximus* (L.), associated with *Streptococcus parauberis*. Journal of Fish Diseases, 19, 33-38
4. Figueras A, Novoa B, Santarém M, Martínez E, Álvarez JM, Toranzo AE & Dyková (1992) *Tetramicra brevifilum*, a potential threat to farmed turbot *Scophthalmus maximus*. Diseases of Aquatic Organsims 14, 127-135
5. Hellberg H, Koppang EO, Tørud B & Bjerkås I (2002) Subclinical herpesvirus infection in farmed turbot *Scophthalmus maximus*. Diseases of Aquatic Organisms, 49, 27-31
6. Munday BL, Zilberg D & Findlay V (2001) Gill disease of marine fish caused by infection with *Neoparamoeba pemaquidens*. Journal of Fish Diseases, 24, 497- 507
7. Padrós F, Zarza CA & Crespo S (2001) Infecciones por ciliados histiófagos en acuicultura marina: Aspectos histopatológicos. Serie Monografías del ICCM, Nº 4, 500-512
8. Redondo MJ, Palenzuela O, Riaza A, Macías A & Álvarez-Pellitero P (2002) Experimental transmisión of *Enteromyxum scophthalmi* (Myxozoa) , an enteric parasite of turbot *Scophthalmus maximus*. Th Journal of Parasitology, 2002, 482-488
9. Sterud E, Hansen MK & Mo TA (2000) Systemic infection with Uronema-like ciliates in farmed turbot, *Scophthalmus maximus* (L.) Journal of Fish Diseases 23, 33-37
10. R. H. Richards & J. S. Buchanan (2006) Studies on *Herpesvirus scophthalmi* infection of turbot *Scophthalmus maximus* (L.): Histopathological observations in Journal of Fish Diseases Volume 1 Issue 3, Pages 251 - 258
11. J. S. BUCHANAN & C. R. MADELEY (2006) Studies on *Herpesvirus scophthalmi* infection of turbot *Scophthalmus maximus* (L.) ultrastructural observations in Journal of Fish Diseases Volume 1 Issue 4, Pages 283 – 295
12. HELLBERG H. , KOPPANG E. O. , TØRUD B. & BJERKAS I. (2002) Subclinical herpesvirus infection in farmed turbot *Scophthalmus maximus* in Diseases of aquatic organisms 2002, vol. 49, no1, pp. 27-31 (10 ref.)
13. Avendaño-Herrera , Toranzo AE, Magariños B (2006) A challenge model for Tenacibaculum maritimum infection in turbot, *Scophthalmus maximus* (L.). IN J Fish Dis. 2006 Jun;29(6):371-4.
14. Ruben Avendaño-Herreraa, Beatriz Magariñosa, Rute Irganga and Alicia E. Toranzo, (2006) Use of hydrogen peroxide against the fish pathogen *Tenacibaculum maritimum* and its effect on infected turbot (*Scophthalmus maximus*) IN Aquaculture.2006.02.043
15. Ramos MF, Costa AR, Barandela T, Saraiva A, Rodrigues PN (2007).Scuticociliate infection and pathology in cultured turbot *Scophthalmus maximus* from the north of Portugal in Dis Aquat Organ. 2007 Mar 13;74(3):249-53.
16. Padrós, F1; Zarza, C2; Dopazo, L1; Cuadrado, M1; Crespo, S1 (2006) Pathology of *Edwardsiella tarda* infection in turbot, *Scophthalmus maximus* (L.) in Journal of Fish Diseases, Volume 29, Number 2, February 2006 , pp. 87-94(8)
17. Lamas,J. Noya, .Figueras, A., Toranzo A. E. (2006) Pathology associated with a viral erythrocytic infection in turbot, *Scophthalmus maximus* (L.) in Journal of Fish Diseases **Volume 18 Issue 5, Pages 425 – 433**

PESCALEX Partners

AQUALEX Multimedia Consortium Ltd, Dublin, Ireland (PESCALEX coordinator). www.aqualex.org

AQUARK Athens, Greece www.aquark.gr

HAKI (Research Institute for Fisheries, Aquaculture and Irrigation, Hungary) www.haki.hu

CETMAR (Centro Tecnologico del Mar) Spain www.cetmar.org

AquaTT, DUBLIN, IRELAND www.aquatt.ie

Faculty of Fisheries at the University of Rize,
Turkey http://suf.rize.edu.tr/

Institute of Aquaculture, University of Stirling, Scotland www.aqua.stir.ac.uk **.**

Lycee de la Mer et du Littoral, Boursefranc-le-Chapus, France.

The Department of Aquaculture, Chemistry and Medical Laboratory Technology at the **University College, Bergen**, Norway.

The **Agricultural University in Szczecin, Poland**.