FISH HEALTH MANAGEMENT

PDFs available online in

ENGLISH / GREEK / SPANISH / FRENCH / GALICIAN / HUNGARIAN / NORWEGIAN / POLISH /TURKISH

Manejo sanitario de Rodaballo Español (*Scophthalmus maximus*)



Developed by AQUARK, Greece with AMC Ltd, Ireland and Stirling Institute of Aquaculture, UK within the framework of the PESCALEX project.

Photographs and videos by courtesy of Marine Scotland Science (Fisheries Research Services), and the Departamento de Microbiología y Parasitología, Facultad de Biología e Instituto de Acuicultura, Universiity of Santiago, Spain

Education and Culture DG
Lifelong Learning Programme

léargas

The PESCALEX project was funded with support from the LEONARDO da VINCI Programme of the European Commission (IRL/05/B/F/PP-153180, LLP/LdV/TOI/2008/IRL-509)

=

AQUALEX Fish Health Toolset

The **AQUALEX Fish Health Toolset** was developed in order to combine teaching and learning in a specific subject area (fish health) with basic language learning in those languages most important in the European aquaculture industry. Its fish health materials should not be regarded as a comprehensive fish disease manual for the selected species, for there are many such reliable and comprehensive publications.

The following topics and species were selected by industry users as well as VET providers:

- Fish Health/Disease Management for Trout, Sea Bass, Turbot and Carp
- Fish Farm Quality Assurance Manual
- Basic Techniques for Fish Haematology

A unique feature of the **AQUALEX Fish Health Toolset** consists in its supporting language units, designed to help users not only to find the information/content they need, but also to enable them to communicate in the workplace in their targeted language.
For those users who need fast access to reliable multi-lingual information on matters concerning fish health, the Toolset contains a **multi-lingual fish diseases glossary** in English, French, German, Spanish, Italian, Greek, Norwegian, Polish, Hungarian, Turkish and Galician.

For those users who need to learn or to improve their language skills, the Toolset provides online language lessons in the above-mentioned languages.

The **AQUALEX Fish Health Language Support** is available at three levels.

Level 1 (Common European Framework of Reference for Languages - CEFR) levels A1, A2)
The priority for many **first-time language learners** is to understand and convey simple but vital pieces of information (i.e., keywords) in a new language. The AQUALEX language lessons for Beginners (**English, French, Spanish, Greek, Norwegian, Polish, Hungarian, Turkish, Portuguese, Swedish** and **Galician**) are designed to enable complete beginners to use their native language knowledge of familiar items in the workplace/laboratory, in step-by-step visual presentations with audio input (www.aqualex.org and www.pescalex.org Level I) This method gives them a chance to fast-track their language learning at their chosen time and at their own speed.

Level 2 (CEFR levels B1, B2)
Having picked up the first essentials in a user-friendly way, **students or workers** aiming to improve their language skills can progress at their own speed through the Toolset Fish Health course materials in **English, French, Spanish, Greek, Norwegian, Polish, Hungarian, Turkish** and **Galician**, online (www.aqualex.org or www.pescalex.org Level II). They can acquire vocationally relevant information on the above aspects of fish health, either in the native or the targeted language.

Level 3 (CEFR levels C1, C2)
For the seasoned practitioner, Ph.D student or academic, the Toolset contains two **multi-lingual fish diseases and aquaculture glossaries** in **English, French, German, Spanish, Italian, Greek, Norwegian, Polish, Hungarian, Turkish and Galician**. These online resources present high-level information and detailed definitions in the accepted academic format.

The AQUALEX online materials (the AQUALEX Toolset) do not form part of externally recognised national or international academic or vocational curricula. However, registered users may incorporate the materials in specific courses if permission has been obtained. All materials remain copyright of the AQUALEX Multimedia Consortium Ltd unless otherwise stated. Prior permission must be obtained for the reproduction or use of textual information (course materials) and multimedia information (video, images, software, etc.).

The AQUALEX Fish Health Toolset was developed in accordance with the Copyright Guidelines for Distance Learning (CONFU 2000)

=

CONTENIDO

ENFERMEDADES VIRALES

- Infección Eritrocítica viral VEI Paramixovirus
- Herpesvirus (*Herpesvirus scophthalmi*)

ENFERMEDADES BACTERIANAS

- Flexibacteriosis (*Flexibacter maritimus*-renombrado *Tenacibaculum maritimum*)
- Vibriosis (*Vibrio anguillarum*)
- Furunculosis (*Aeromonas salmonicida* spp)
- Estreptococcosis (*Streptococcus parauberis*)
- Edwardsiellosis (*Edwardsiella tarda*)
- *Serratia liquefasciens*

ENFERMEDADES PARASITARIAS

- Enfermedad amébica de las agallas (AGD) (*N.pemaquidensis* and *N.aestuarina)*
- Escuticociliatosis (*o infección por ciliados histiófagos o escuticociliados)*
- Microesporidosis *(Tetramicra brevifilum*)
- Myxosporidiosis intestinal (*Enteromyxum scophthalmi)*
- Trichodiniasis *(Trichodona* spp*)*

=

ENFERMEDADES VIRALES

Numerosas enfermedades virales pueden causar enfermedades en el rodaballo

- **Septicemia hemorrágica viral (como en salmónidos)**
- **Necrosis Nerviosa Viral, VNN (como en lubina)**
- **Infección Eritrocítica viral VEI (como en salmon)**
- **Necrosis Pancreática Infecciosa IPN (como en salmónidos)**

Infección Eritrocítica viral VEI Paramixovirus

Epidemiología

- Desde 1992 en España

Comportamiento

Cuadro clínico

Apariencia externa

- Hemorragia en la cabeza, boca y aletas
- dermatitis
- exoftalmia
- distension abdominal (Ascitis)

Lesiones internas

Infección eritrocítica viral, (Paramyxovirus)

Fuente:- Alicia E. Toranzo *et al*. 1997 **ESTADO ACTUAL DE LA PATOLOGIA BACTERIANA Y VIRICA EN LA PISCICULTURA ESPAÑ**

Diagnóstico

Microscopio

- Presencia de inclusions azul pálido en los eritrocitos afectados.

Microscopio electrónico de estos eritrocitos:

Partículas víricas de 50-160 nm en el citoplasma.

Gemación desde la membrana celular *y extracelularmente*.

Histopatología

- Necrosis ocasional del tejido hematopoyético del riñón.
- Aumento del tamaño y número de los centros melanomacrófagos en bazo y riñón.
- Áreas edematosas con hepatocitos que contienen cuerpos eosinofílicos en el hígado.
- Degeneración de las fibras musculares acompañado de un edema inflamatorio intenso.
- Dermatitis y uveítis, así como edema de cornea fueron lesiones consistentes..

Tratamiento

- Ninguno

Acción

- Ninguna

Herpesvirus (*Herpesvirus scophthalmi*)

Epidemiología

- Fue descrito hace más de 20 años.
- Es fácil aislarlo del pez sin síntomatología aparente.
- Aparece después de una situación de estrés (por ej. transporte o manipulación).

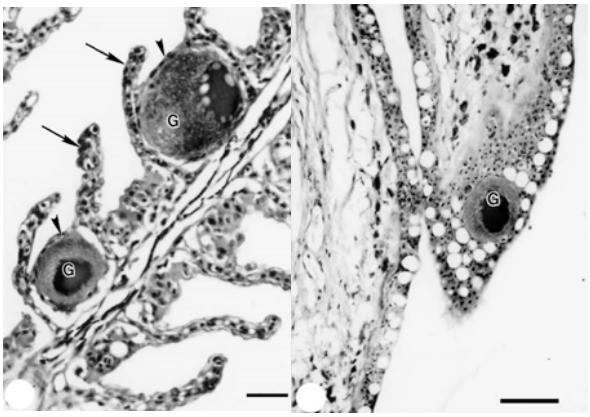

Scophthalmus maximus. Células gigantes (G) en las agallas de rodaballo localizada entre la lamela secundaria (flechas) y cubierta por 1 a 2 capas de epitelio respiratorio escamoso (cabeza de flecha). Escala = 20 µm
FUENTE: - HELLBERG *et al*. 2002

Scophthalmus maximus.Célula gigante (G) en la piel del rodaballo. Una célula gigate se observa en la epidermis. Escala = 50 µm
FUENTE: HELLBERG *et al*. 2002

Comportamiento

- Nado errático.

Cuadro clínico

Apariencia externa (IMÁGENES)

- Desarrollo de células gigantes den la piel y en agallas.

Señales internas:

- Ninguna

Diagnóstico:

- Observación microscópica de células "gigantes" redondeadas de color amarillento - marrón con cápsula externa y núcleo central (característica apariencia de "huevo frito") en los raspados de piel y en preparados con agalla fresca.
- Confirmación por análisis histológico.

Diagnóstico diferencial:

- Epiteliocistis
- Linfocistis

Tratamiento:

- Ninguno

Acción:

- Condiciones de cría e higiene apropiadas.
- La infección se cura sola.

ENFERMEDADES BACTERIANAS

- Frecuentemente diagnosticadas en rodaballo de acuicultura.
- El tratamiento con antibiótico es más efectivo en larvas y juveniles que en peces adultos, debido al cese de la alimentación en peces adultos enfermos.
- Se requieren altas dosis de antibiótico durante mucho tiempo para esos peces.
- La vacunación es la clave más importante para la prevención de enfermedades bacterianas

- Flexibacteriosis (*Flexibacter maritimus*-renombrado *Tenacibaculum maritimum*)
- Vibriosis (*Vibrio anguillarum*)
- Furunculosis (*Aeromonas salmonicida* spp)
- Estreptococcosis (*Streptococcus parauberis*)
- Edwardsiellosis (*Edwardsiella tarda*)
- *Serratia liquefasciens*

Flexibacteriosis *por Flexibacter maritimus* recientemente renombrado a *Tenacibaculum maritimum*

.

Epidemiología

- Afecta a casi todas las especies marinas.
- Causa características lesiones cutáneas ulcerosas.
- Enfermedad muy extendida en granjas de rodaballos
- Es característica de los sistemas de cultivo muy intensivos.
- Esta asociada con:

  Altas densidades de stock

  Fluctuaciones repentinas de la temperatura

  Estrés

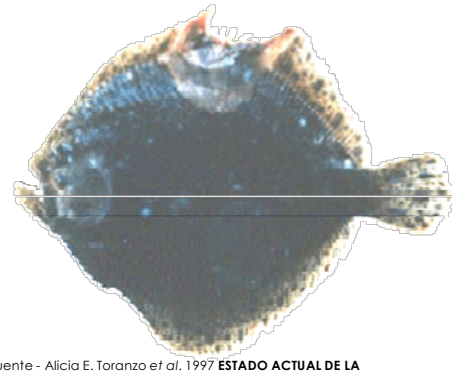

Fuente - Alicia E. Toranzo *et al.* 1997 **ESTADO ACTUAL DE LA PATOLOGIA BACTERIANA Y VIRICA EN LA PISCICULTURA ESPAÑOLA** http://www.revistaaquatic.com/aquatic/art.asp?t=h&c=18

Comportamiento

Pérdida de apetito
Comportamiento lento

Cuadro clínico

Apariencia externa

Larvas y juveniles

- Parches grises en la zona de la aleta dorsal.
- erosiones y hemorragias en boca y mandíbula inferior ("boca roja")
- lesiones, ulceración y destrucción de tejidos alrededor de la boca en casos graves, a menudo de color amarillo debido a la presencia de bacteria.
- En ocasiones, putrefacción de las agallas.

Peces adultos

- Ulceraciones profundas en la piel recubiertas deshechos necróticos blanquecinos
- Sin tratamiento pueden ocurrir altas mortalidades

Lesiones internas:

- Presencia de bacterias filamentosas típicas largas y delgadas, formando conjuntos sobre todo en casos graves.

Diagnósticos basados en

- Cuadro clínico
- lesiones externas típicas
- Examen microscópico de improntas de las lesiones externas y a veces en casos graves, en

órganos internos (presencia de bacterias filamentosas Gram negativas típicas largas y delgadas, sobre todo formando conjuntos).

Confirmación

- Aislamiento de la bacteria en medio de cultivo específico e identificación con métodos bioquímicos, serológicos o moleculares.

Diagnóstico diferencial

- Vibriosis y Forunculosis

Tratamiento

Combinación de:

- baños externos con desinfectante (formalina) con
- terapia de antibióticos orales tras el correspondiente antibiograma

Prevención

- Mejora de medidas higiénicas
- Apliación de H_2O_2 a una concentración de 240 ppm solo como método preventivo de desinfección para el tratamiento de aguas de cultivo y la superficie de los tanques anterior a la introducción de peces.
- Reducción de la densidad de las unidades afectadas
- Vacuna registrada en España.

Vibriosis por *Vibrio anguilla rum* principalmente del serotipo O1 y O2

Epidemiología

- Normalmente aparece en larvas y juveniles, especialmente después de condiciones estresantes.

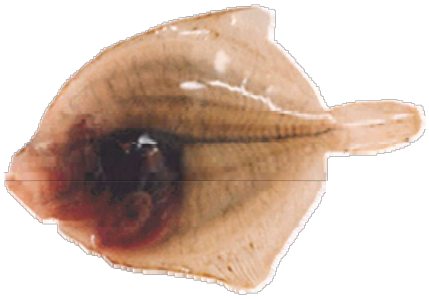

Source - Alicia E. Toranzo *et al.* 1997
ESTADO ACTUAL DE LA PATOLOGIA BACTERIANA Y VÍRICA EN LA PISCICULTURA ESPAÑOLA

Cuadro clínico

Comportamiento

- Mortalidad repentina
- Letargia
- Pérdida de apetito
  http://www.revistaaquatic.com/aquatic/art.asp?t=h&c=18

Apariencia externa

- Coloración oscura en la piel
- Enfermedad aguda y que puede causar altas mortalidades
- Septicemia hemorrágica clásica con ulceraciones cutáneas
- Aletas deshilachadas
- Erosiones y hemorragias en aletas, especialmente en la aleta dorsal y anal (diferentes de la flexibacteriosis).
- Exoftalmia
- Las lesiones en fase más avanzada se encuentran en la superficie de la piel.
- Las lesions pueden progresar y convertirse en úlceras muy profundas.

Lesiones internas

- Congestión severa en la totalidad de los órganos internos observados

El diagnóstico está basado en:

- presencia de lesiones típicas
- observación de bacilos pequeños típicos a veces con forma de "coma" en marcas de esas lesiones y de órganos internos
- Aislamiento del agente e identificación por métodos microbiológicos tradicionales (sistema API).

Tratamiento

- Tratamiento antibiótico oral durante 10 días puede ser muy efectivo con juveniles.
- Las recaídas pueden ser habituales
- Siempre se recomienda hacer antibiograma de confirmación de sensibilidad

Vacunas

- Vacunas registradas para rodaballo sólo en España (inmersión combinada con la vacuna *flexibacter maritimus*

Furunculosis por *Aeromonas salmonicida* ssp *salmonicida*

Epidemiología

- Enfermedad crónica que afecta a adultos causando una baja pero constante mortalidad.
- No es una enfermedad muy frecuente en rodaballo (especialmente si se les compara con salmónidos)
- Cuando aparece en una granja, puede ser muy insidiosa y de difícil control

Cuadro clínico

Comportamiento

Apariencia externa

- Nodulaciones pequeñas y blanquecinas en la superficie de la piel (agregados bacterianos) Se convierten en erosiones y úlceras hemorrágicas
- Ampollas en la piel.

Signos internos

- Congestión de órganos internos
- Granulomas blanquecinos pequeños en bazo y riñón (agregados bacterianos)

Diagnóstico

- Cuadro clínico y lesiones
- Presencia de bacterias en improntas de órganos internos
- Aislamiento bacteriano basado en técnicas microbiológicas estándar. Las colonias producen un pigmento marrón que se disipa en las placas de cultivo

Diagnóstico diferencial

- Vibriosis
- Flexibacteriosis
- Microsporidiosis

Tratamiento

- Quimioterapia antibiótica
- Duración de 10 a 15 días
- Las recaídas son frecuentes.

Vacunas

- Las vacunas registradas por inmersión e inyección pueden proporcionar una buena protección.

Estreptococosis por *Streptococcus parauberis*

Epidemiología

- Septicemia aguda de cocos Gram positivos
- Enfermedad importante que afecta a rodaballo de todos las tallas
- Dependiente de la temperatura (apareciendo a temperaturas que superan los 18 ºC).
- El estrés del cultivo intensivo puede ser muy determinante en la a aparición de esta enfermedad
- Causa mortalidades significativas

Fuente - Alicia E. Toranzo *et al.* 1997 **ESTADO ACTUAL DE LA PATOLOGIA BACTERIANA Y VIRICA EN LA PISCICULTURA ESPAÑOLA**

Cuadro clínico

Comportamiento

- Hemorragias externas severas en aletas, piel y superficie serosa.
- Exoftalmia bilateral muy pronunciada.
- Acumulación de fluido purulento en la zona en la zona periorbital y en la base de las aletas.
- Úlceras

Lesiones internas :

- Fluído ascítico.
- Hemorragias en riñon, bazo y tracto digestivo.
- Peritonitis exudativa, con pseudo-membranas de fibrina cubriendo los órganos.

Diagnóstico basado en:

- Síntomas clínicos y lesions.
- Observación de cocos Gram positivos formando típicamente cadenas en improntas de órganos internos.
- Aislamiento e identificación de la bacteria.

Tratamiento

- Es complicado y costoso.
- Es posible usar eritromicina pero no es muy efectiva.
- Si la temperatura se mantiene alta, es muy difícil evitar una recaída.

Vacunas

- Existe una vacuna registrada en España que es muy efectiva.
- Una inyección intraperitoneal en juveniles les protegerá durante todo el ciclo de producción.

Edwardsiellosis por *Edwardsiella tarda*

Epidemiología

- Enfermedad septicémica de bacilos cortos Gram negativos.
- Descrita desde hace mucho tiempo en rodaballo.
- Recientemente está causando grandes problemas en granjas de Francia y España
- Está asociada con el estrés y las altas temperaturas
- Está asociado al final del verano y otoño como la estreptococosis

Cuadro clínico

Comportamiento

Síntomas externos

- Inflamación y hemorragia en la piel y aletas.
- Exoftalmia bilateral (a veces con tumefacción periorbital con fluido purulento)
- Dilatación abdominal (Ascitis)
- Se confunde con estreptococosis

Lesiones internas

- Ascitis
- Inflamación y hemorragias de los órganos internos, principalmente en bazo y riñones.
- Reacción inflamatoria apostematosa (absceso) grave.
- Alto número de nódulos y abscesos en riñón y bazo(con líquido purulento)
- El hígado es el órgano menos afectado (solo en los fagocitos cargados con la bacteria que no muestran cambios degenerativos, y en algunos de los que se dividen)
- Macrófago – Tipo de célula principal implicada en la respuesta inflamatoria.

Diagnóstico diferencial

Estreptococosis

- Observación de bacilos Gram negativos en manchas de órganos internos (dentro de los macrófagos, mayoritariamente en bazo y riñones)

Tratamiento

- Tan complicado y caro como el de estreptococosis.
- Es posible usar eritromicina, pero no es muy efectiva.
- Es muy difícil evitar las recaídas mientras las temperaturas sean altas.
- Dificultad para controlar la enfermedad hasta que se mejoren las condiciones medioambientales adversas.

Serratia liquefasciens

Epidemiología

- Fue descrita hace tiempo para el rodaballo.
- Últimamente, ha reaparecido.
- La causan el estrés y las altas temperaturas (por encima de los 16-17 ºC)
- Causa mortalidades crónicas.

Cuadro clínico

Comportamientos

Apariencia externa

- Septicemia bacteriana
- Hemorragias externas
- Dilación abdominal

Lesiones internas

- Ascitis
- Hemorragias en todos los órganos internos
- Nódulos blanquecinos en bazo y riñones (abscesos o necrosis por licuefacción).

Diagnóstico

- Aislamiento e identificación de la bacteria con los métodos microbiológicos habituales.

Tratamiento

- Tratamiento antibiótico oral, aunque generalmente no es muy efectivo.

ENFERMEDADES PARASITARIAS

Epidemiología

- Son la amenaza más grave en las granjas de rodaballo, debido a:
  - Las características fisiológicas y anatómicas de los rodaballos.
  - El sistema de cultivo del rodaballo.
  - La especial susceptibilidad del rodaballo a las enfermedades parasitarias.
- La mortalidad puede ser muy alta
- El diagnóstico no es siempre fácil
- Ausencia de tratamientos efectivos
- La investigación está actualmente enfocada a este tipo de enfermedades.

- Enfermedad amébica de las agallas (AGD) (*N.pemaquidensis* and *N.aestuarina)*
- Escuticociliatosis (*o infección por ciliados histiófagos o escuticociliados)*
- Microesporidosis *(Tetramicra brevifilum*)
- Myxosporidiosis intestinal (*Enteromyxum scophthalmi)*
- Trichodiniasis *(Trichodona* spp*)*

Enfermedad amébica de las agallas (AGD) *por N. Pemaquidensis y N. Aesturaina (Protozoo, género Neoparameba)*

Epidemiología

- Enfermedad muy peligrosa del salmón atlántico que puede afectar a otras especies marinas, como el rodaballo.
- Alta mortalidad.
- Los factores que predisponen a ella son: altas temperaturas, problemas en la calidad del agua, manipulación con estrés, etc.

Cuadro clínico

Comportamiento

- Pez letárgico
- Aumento de la frecuencia del movimiento opercular
- Los peces están al fondo del tanque con la zona ventral hacia arriba

Apariencia externa

- La apariencia externa es casa normal

Lesiones internas

Patología característica de la agalla

- Las agallas aparecen pálidas
- Con mucus abundante
- Filamentos hinchados.
- Es muy típica la presencia de manchas blancas
- Las lesiones son más evidentes en la parte dorsal de la agalla

Diagnóstico

- Es relativamente fácil, pero requiere algo de práctica.

Cuadro clínico

Lesiones internas

Examen microscópico de las agallas:

- Se observan células de morfología típicamente ameboide en unas manchas de las agallas. Estas manchas están presentes en el mucus de la parte dorsal de la branquia, donde normalmente se acumulan la mayor parte de los parásitos, tiñéndose las muestras tomadas con un tinte hematológico rápido, como por ej. Diff-Quick®.
- Confirmación a través de una histopatología (observación de lesiones típicas, hiperplasia epitelial y fusión lamelar).
- Las infecciones crónicas por ameba pueden complicarse con infecciones secundarias con *Flexibacter* y/o *Vibrio*, que pueden confundir el diagnóstico y dar como resultado

tratamientos equivocados e inefectivos.

Tratamiento

- Dos baños de agua dulce de una a dos horas cada 3 o 4 días.
- Bastante efectivo, aunque es complicado.

Prevención

- La única prevención posible es a través de la correcta gestión e higiene.

ESCUTICOCILIATOSIS o infección por ciliados histiófagos o escuticociliados

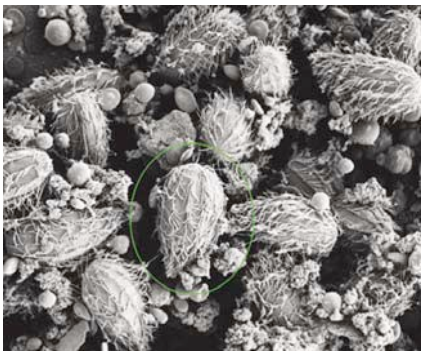

Escuticociliados no identificados del cerebro de rodaballo de acuicultura. Helsesituasjonen hos marin oppdrettsfisk. Renate Johansen, Veterinærinstituttet Oslo

Epidemiología

- Estos ciliados son protozoo de saprófitos de vida libre
- Bajo condiciones de estrés o deterioro de la calidad del agua que cause inmunodepresión en los peces, los ciliados pueden convertirse en patógenos agresivos.
- La parasitosis externa inicial se extiende eventualmente a la mayoría de los órganos internos.
- El parásito tiene :
  - una morfología piriforme particular
  - Un flagelo/cilio caudal
  - Se mueve rápido y siempre hacia adelante.
- Es una enfermedad muy grave.
- Afecta a los peces jóvenes y adultos, con mortalidad crónica que puede ser muy alta (20-50%)

Cuadro clínico

Comportamiento

- Anorexia
- Nado errático e invertido
- Alteración en la forma de nadar.

Apariencia externa

- Piel ventral oscurecida
- Enrojecimiento de la base de la aleta
- Exoftalmia
- Dilación abdominal (Ascitis)
- Erosiones externas sobre el opérculo y área dorsal (en casos avanzados).
- Úlceras cutáneas

Signos internos

- Ascitis
- Congestión de órganos internos

Diagnóstico

- La detección rápida del parásito es muy importante (debido a la gravedad de la enfermedad) cuando es externa y antes de la invasión sistemática.
- Observación de ciliados en la piel fresca y la branquia así como en el líquido ascítico.

- Es posible no encontrar parásitos en la piel y agallas, pero si en los órganos internos, con aplastamientos (muestras) del cerebro (y resto de los órganos), y preparaciones de líquido ocular y ascítico.
- Diagnóstico definitivo a través de análisis histológico. El examen histológico revela hiperplasia y necrosis de las agallas, epidermis, tejido muscular y dermis sin respuesta inflamatoria.

Tratamiento

- No hay tratamiento para la fase sistemática.
- Los baños desinfectantes (formalina) solo tratan la parasitosis externa.

Profilaxis

- Los inmunoestimulantes y las vitaminas pueden ser beneficiosos.
- Gestión de prácticas adecuadas y una higiene estricta.
- Evitar situaciones estresantes.
- Exámenes rutinarios para la detección temprana del patógeno.

Microesporidiosis por el parasito microsporeano *Tetramicra brevifillum*

Epidemiología

- Es una de las enfermedades más frecuentes en el rodaballo.
- Afecta a jóvenes y adultos.
- Se registraron altas mortalidades en algunos casos, pero si la enfermedad es endémica en la granja.
- Generalmente causa mortalidades en goteo en situaciones de estrés o malas condiciones ambientales.
- A menudo se asocia a otra bacteria o patógeno parasitario.

Cuadro clínico

Comportamiento

Apariencia externa

- Los peces afectados se ven oscuros y delgados.
- Se pueden observar pequeños quistes o nódulos blanquecinos (genomas) en la piel y aletas.

Signos internos

- Se pueden observar pequeños quistes o nódulos blanquecinos (genomas) en:
  - el interior de las fibras musculares
  - casi todos los órganos internos como riñones, bazo y tubo digestivo.

Diagnóstico

- Apariencia externa y lesiones internas.
- Observación de las esporas dentro de los genomas en la piel fresca y en los aplastamientos (muestras) de los órganos internos.
- La microespora tiene una morfología vacía en uno de los lados.
- Histología (diagnóstico definitivo).

Tratamiento

- No se conoce ningún tratamiento.
- Inmunoestimulantes y vitaminas.
- Mejorar la práctica general que se usa para la higiene y desinfección.
- Reducción de la densidad.

Myxosporiodiosis Intestinal por *Enteromyxum scophthalmi*

Epidemiología

- Enteritis hemorrágica muy grave.
- Actualmente es la amenaza más seria para la industria del rodaballo de cultivo.
- No se han registrado muchos casos.
- Prognosis invariable: 100% de mortalidad entre los 6 meses y un año
- Todos los tamaños del pez son sensibles
- Los peces adultos con tamaño de mercado son los más afectados
- La gravedad y el impacto económico de la enfermedad es incuestionable
- El contagio mediante un hospedador intermedio (invertebrado o actinosporea) no se ha descartado
- Recientes estudios han demostrado que existe el contagio directo pez a pez, por cohabitación
- El contagio es agresivo y muy fácil
- Participación de los peces salvajes como reservorios (depósitos) de la infección

Cuadro clínico

Comportamiento

- Anorexia
- Pérdida progresiva de peso

Apariencia externa

- Los ojos hundidos y los huesos del cráneo muy pronunciados.
- Numerosos quistes blancos en la piel y agallas.

Signos internos

- Ascitis
- Órganos internos pálidos
- Hemorragia severa en el tracto digestivo (principalmente en el final)

Diagnóstico

- Síntomas externos e internos pantognómicos
- Otras enfermedades crónicas tienen apariencia similar
- Histología (diagnóstico definitivo con baja sensitividad al principio de la infección)
- Desarrollo futuro de técnicas moleculares para la detección del parásito

Tratamiento

- Como en Microsporidiosis no hay tratamiento disponible

Prevencion

- Reducción de densidad; desinfección completa de las instalacione

Trichodiniasis por el parasite de agallas y piel *Trichodona* spp

Epidemiología

- *Trichodina spp*. Es más una comensal, que un ectoparásito genuino.
- *Trichodina, Trichodinella, Tripartiella, Foliella* solo difieren en cuanto a la forma, tamaño y enganches.
- *Tripartiella sp. Trichodinella sp*. Son más pequeños de la *Trichodina* de la piel.
- El daño que causan es parecido.

Especies susceptibles

- Todas las especies y todos los grupos de edad.

Temperatura

- Todos los rangos de temperatura.

Mortalidad

- Depende de la tasa de infección y del tamaño del pez.
- Una tasa de mortalidad alta ocurre únicamente en los casos de invasión masiva.
- Afecta principalmente a los alevines y juveniles de trucha arco iris.

Transmisión / Contagio

- Pez infectado, agua
- Equipamiento de la granja de sin desinfectar.
- Comida viva para los peces ornamentales.
- Plantas

Cuadro clínico

Comportamiento

Apariencia externa

- Capa turbia gris-azulada en la piel
- Heridas y mucosidad en agallas.
- Daños en las aletas en los alevines y en los peces ornamentales pequeños.
- Hinchazón de las branquias.
- Necrosis de las branquias.

Signos internos

Diagnóstico

- Examen microscópico a 60~160x
- Preparación de branquia o raspado de piel
- Video Trichodina 01 – Agallas
- Video Trichodina 02 – Piel

Prevención

- La Trichodina se suele dar en combinación con una mala calidad del medioambiente que suele producir una disminución de las condiciones generales de salud.
- Higiene en los criaderos.
- Cuarentena para los peces ornamentales.

Tratamiento

- Baños de largos periodos (2~3 g/20 m^3) con verde malaquita.
- Baños de períodos cortos, usando:
    - Formaldehído
    - Cloruro
    - Liming para estanques grandes.
    - Cloruro de sodio para el pez ornamental y los juveniles domésticos sensibles en baños de períodos cortos: ao 1~1,5% entre 20~30 minutos.
    - Baños de períodos largos: 0.2~0.3% durante al menos 10-12 horas.
    - El tratamiento con sal generalmente no genera un éxito de 100%.

Acción

- No requiere ninguna acción legal.

BIBLIOGRAFÍA

1. ZARZA, Carlos; PADRÓS, Dr. Francesc (2004) Situacion sanitaria actual del cultivo de peces planos I: Patología del Rodaballo (Scophthalmus maximus). en *C INFORMA*, otoño 2004.
2. BRANSON, E.; RIAZA, A.; ÁLVAREZ-PELLITERO, P. (1999) Myxosporean infection causing intestinal disease in farmed turbot *Scophthalmus maximus* (L.), (*Teleostei: Scophthalmidae*). en *Journal of Fish Diseases*, nº 22, p. 395-399.
3. DOMÉNECH, A.; FERNÁNDEZ-GARAYZÁBAL, J.F.; PASCUAL, C.; GARCÍA, J.A.; CUTUCULI; MORENO, M.A.; COLLIUNS, M.D. & DOMÍNGUEZ, L. (1996) Streptococcosis in cultured turbot, *Scophthalmus maximus* (L.), associated with *Streptococcus parauberis*. en *Journal of Fish Diseases*, nº 19, p. 33-38.
4. FIGUERAS, A.; NOVOA, B.; SANTARÉM, M.; MARTÍNEZ, E.; ÁLVAREZ, J.M.; TORANZO, A.E. & DYKOVÁ (1992) *Tetramicra brevifilum*, a potential threat to farmed turbot *Scophthalmus maximus*. en *Diseases of Aquatic Organisms*, nº 14, p.127-135.
5. HELLBERG, H.; KOPPANG, E.O.; TØRUD, B. & BJERKÅS I (2002) Subclinical herpesvirus infection in farmed turbot *Scophthalmus maximus*. en *Diseases of Aquatic Organisms*, nº 49, p. 27-31.
6. MUNDAY, B.L.; ZILLBERG, D. & FINDLAY, V. (2001) Gill disease of marine fish caused by infection with *Neoparamoeba pemaquidens*. en *Journal of Fish Diseases*, nº 24, p. 497-507.
7. PADRÓS F.; ZARZA, C. & CRESPO, S. (2001) Infecciones por ciliados histiófagos en acuicultura marina: Aspectos histopatológicos. en *Monografías do ICCM*, nº 4, p. 500-51.
8. REDONDO, M.J.; PALENZUELA, O.; RIAZA, A.; MACÍAS A. & ÁLVAREZ-PELLITERO P. (2002) Experimental transmission of *Enteromyxum scophthalmi* (Myxozoa), an enteric parasite of turbot *Scophthalmus maximus*. en *Journal of Parasitology*, 2002, p. 482-48.
9. STERUD, E.; HANSEN, M.K. & MO, T.A. (2000) Systemic infection with Uronema-like ciliates in farmed turbot, *Scophthalmus maximus* (L.). en *Journal of Fish Diseases*, nº 23, p. 33-3.
10. RICHARDS, R.H. & BUCHANAN, J.S. (2006) Studies on Herpesvirus scophthalmi infection of turbot *Scophthalmus maximus* (L.). en *Histopathological observations, Journal of Fish Diseases*, vol. 1, nº 3, p. 251 -258
11. BUCHANAN, J.S. & MADELEY, C.R. (2006) Studies on Herpesvirus scophthalmi infection of turbot *Scophthalmus maximus* (L.). en *Ultrastructural observations*, *Journal of Fish Diseases*, vol.1, nº 4, p. 283- 295.
12. HELLBERG, H; KOPPANG, E. O.; TØRUD B. & BJERKÅS I. (2002) Subclinical herpesvirus infection in farmed turbot *Scophthalmus maximus*. en *Diseases of Aquatic Organisms*, vol. 49, nº 1 2002, p. 27-31 (10 ref.).
13. AVENDAÑO-HERRERA, R.; TORANZO, A.E.; MAGARIÑOS, B. (2006) A challenge model for *Tenacibaculum maritimum* infection in turbot, *Scophthalmus maximus* (L.). en *Journal of Fish Disease*, vol. 29, nº 6, june 2006, p. 371-4.
14. AVENDAÑO-HERRERA, Rubén; MAGARIÑOS, Beatriz; IRGANGA, Rute and TORANZO, Alicia E. (2006) Use of hydrogen peroxide against the fish pathogen *Tenacibaculum maritimum* and its effect on infected turbot (*Scophthalmus maximus*). en *Aquaculture* 2006.02.043.
15. RAMOS, M.F.; COSTA, A.R.; BARANDELA, T.; SARAIVA, A.; RODRIGUES, P.N. (2007) Scuticociliate infection and pathology in cultured turbot *Scophthalmus maximus* from the north of Portugal. En *Diseases of Aquatic Organisms*, vol. 74, nº 3, march 13 2007, p. 249-53.
16. PADRÓS, F.; ZARZA, C.; DOPAZO, L.; CADRADO, M.; CRESPO, S. (2006) Pathology of *Edwardsiella tarda* infection in turbot, *Scophthalmus maximus* (L.). en *Journal of Fish Diseases*, vol. 29, nº 2, february 2006, p. 87-94 (8).
17. LAMAS, J.; NOYA, M.; FIGUERAS, A., TORANZO, A.E. (2006) Pathology associated with a viral erythrocytic infection in turbot, *Scophthalmus maximus* (L.). en *Journal of Fish Diseases*, vol. 18, nº 5, p. 425 -433

PESCALEX Partners

AQUALEX Multimedia Consortium Ltd, Dublin, Ireland (PESCALEX coordinator).
www.aqualex.org

AQUARK Athens, Greece www.aquark.gr

HAKI (Research Institute for Fisheries, Aquaculture and Irrigation, Hungary)
www.haki.hu

CETMAR (Centro Tecnologico del Mar) Spain www.cetmar.org

AquaTT, DUBLIN, IRELAND www.aquatt.ie

Faculty of Fisheries at the University of Rize, Turkey
http://suf.rize.edu.tr/

Institute of Aquaculture, University of Stirling, Scotland www.aqua.stir.ac.uk

Lycee de la Mer et du Littoral, Boursefranc-le-Chapus, France

The Department of Aquaculture, Chemistry and Medical Laboratory Technology at the **University College, Bergen**, Norway.

The **Agricultural University in Szczecin, Poland**.